Sociedade Portuguesa de Reumatologia
Acta Reumatológica Portuguesa
Publicação Trimestral • ISSN: 0303-464X • 5,75 €
Vol 28 • Nº2
Abril/Junho 2003
Medfarma edições

Acta Reumatológica Portuguesa

CONSELHO EDITORIAL

Editor Chefe (Chief Editor)
Paulo Clemente Coelho

Editores Associados (Associated Editors)
Herberto Jesus
Lucia Costa
Luís Maurício
Paulo Reis
Margarida Mateus
Mª José Parreira
Carlos Rosa
Anabela Cardoso

CONSELHO EDITORIAL INTERNACIONAL

Graciela Alarcon (E.U.A.)
Donato Alarcón-Segovia (México)
Johannes Bijlsma (Holanda)
Jaime C. Branco (Portugal)
Gerd Burmester (Alemanha)
Ian Chikanza (Reino Unido)
Maurízio Cutolo (Itália)
J. Dequeker (Bélgica)
Maxime Dougados (França)
Marcos Bosi Ferraz (Brasil)
Dafna Gladman (E.U.A.)
Juan Gomez-Reino (Espanha)
Gabriel Herrero-Beaumont (Espanha)
Maria Odete Hilário (Brasil)
David Isenberg (Reino Unido)
Joachim Kalden (Alemanha)
Thore Kvien (Noruega)
Rashid Luqmani (Reino Unido)
Alfonse Masi (E.U.A.)
Daniel McCarthy (E.U.A.)
Osvaldo Messina (Argentina)
Eliseo Pascual (Espanha)
Michele Petri (E.U.A.)
Mário Viana de Queiroz (Portugal)
Michel Revel (França)
Piet Van Riel (Holanda)
Laurence Rubin (Canadá)
Ralph Schumacher (E.U.A.)
Joseph Smolen (Áustria)
Tim Spector (Reino Unido)
Rainer H. Straub (Alemanha)
Auli Toivanen (Finlândia)
António Lopes Vaz (Portugal)
António Carlos Ximenes (Brasil)
Hasan Yazici (Turquia)

Proibida a reprodução, mesmo parcial, de artigos e ilustrações, sem prévia autorização da Acta Reumatológica Portuguesa. Exceptua-se a citação ou transcrição de pequenos excertos desde que se faça menção da fonte.

Administração e Edição
Medfarma - Edições Médicas, Lda
Alameda António Sérgio 22, 4º B
Edif. Amadeo de Souza-Cardoso
1495-132 Algés

Redacção
Sociedade Portuguesa de Reumatologia
Rua D. Estefânia 177, 1º D
1000-154 Lisboa

Registo
Inscrita no I.C.S. com o nº 101.897

Depósito Legal: 86.955/95

ISSN: 0303-464X

Tiragem: 7.500 exemplares

Preço: 5,75 €

Direcção Comercial e Serviços de Publicidade
Medfarma - Edições Médicas, Lda
Tel: 214 121 142
Fax: 214 121 146

Selecção de Cor, Fotolito e Montagem
Alteração - Artes Gráficas, Lda.
Rua Actriz Maria Matos, Armazém 58
Apartado 242 • 2796-903 Linda-a-Velha
Tel: 214 53 400 • Fax: 214 153 407

Impressão e Acabamento
Europam - Estr. Lisboa-Sintra, km 14
2726-901 Mem Martins

Produção Gráfica
Rita Correia

Periodicidade: Publicação Trimestral

Sociedade Portuguesa de Reumatologia

DIRECÇÃO

Presidente	Prof. Jaime da Cunha Branco	**Tesoureiro**		Dr.ª Maria José Santos
Vice-Presidente	Prof. José António P. Silva	**Vogal Região**	Sul	Dr.ª Manuela Costa
Vice-Presidente	Dr. Augusto Faustino		Centro	Dr. Luís Sousa Inês
Sec. Geral	Dr.ª Helena Canhão		Norte	Prof. F. Simões Ventura
Sec. Adjunto	Dr. Paulo Coelho		Ilhas	Dr. Herberto Jesus

MESA DA ASSEMBLEIA GERAL

Presidente	Dr. A. Aroso Dias
Secretário	Dr. Adriano Moreira Neto
Vogal	Dr.ª Anabela Cardoso Pinto Silva

CONSELHO FISCAL

Presidente	Dr.ª Maria Eugénia Simões
Relator	Dr.ª Carmo Afonso
Vogal	Dr. Luís Maurício

PRESIDENTE ELEITO

Prof. Domingos Araújo

CONSELHO CIENTÍFICO

Anatomia Patológica	Prof.ª Odete Almeida	Medicina Interna	Dr. Álvaro Carvalho
Bioquímica	Prof. J. Martins Silva	Medicina Trabalho	Prof. António Sousa Uva
Cardiologia	Prof. J. Martins Correia	Nefrologia	Prof. José Barbas
Dermatologia	Prof. Guerra Rodrigo	Neurocirurgia	Prof. António Trindade
Endocrinologia	Prof. A. Galvão Teles	Neurologia	Prof.ª Teresa Paiva
Fisiopatologia	Prof. António Bentes	Oftalmologia	Prof. Castanheira Diniz
Gastrenterologia	Prof. Guilherme Peixe	Ortopedia	Prof. J. Salis Amaral
Ginecol/Obstetrícia	Prof. Martinez Oliveira	Patologia Clínica	Prof. J. Germano Sousa
Hematologia	Prof. António Parreira	Pediatria	Drª Maria José Vieira
Imunologia	Prof. António Coutinho	Pneumologia	Prof. Carlos Robalo Cordeiro
Infecciologia	Prof.ª Emília Valadas	Psiquiatria	Prof. Manuel Quartilho
Medicina Familiar	Prof. Luís Rebelo	Radiologia	Dr. Tiago Saldanha
Reabilitação	Prof. J. Páscoa Pinheiro	Reumatologia	Prof. M. Viana de Queiroz

Sociedade Portuguesa de Reumatologia

ACTA REUMATOLÓGICA PORTUGUESA

Vol 28 • Nº2 Abril/Junho 2003

SUMÁRIO / CONTENTS

EDITORIAL

A Reumatologia, os Reumatologistas e os Pseudo-Reumatologistas **69**
Rheumatology/Rheumatologists and Pseuso-Rheumatologists
Simões Ventura

ARTIGOS ORIGINAIS / ORIGINAL PAPERS

O tratamento a longo prazo com azatioprina aumenta o risco de neoplasias **71**
e o risco de morte em doentes com Lúpus Eritematoso Sistémico?
Long term treatment of patients with SLE with azathioprine, does it predisposes to the development of malignancies and death?
P. Nero, A. Rahman, D. Isenberg

O autores avaliaram os processos de 358 doentes com LES seguidos na Consulta de Lúpus para verificar se existia alguma correlação estatisticamente significativa entre o tratamento com azatioprina e os riscos de neoplasia e morte neste grupo de doentes.

Cultura vs PCR: que apoio ao diagnóstico de Borreliose de Lyme? **75**
Culture vs PCR: how do they support Lyme Borreliosis diagnosis?
Sofia Couceiro, Susana Baptista, Isabel da Franca, Lígia Gonçalves, Maria Luísa Vieira, Margarida Collares-Pereira

Os autores comparam a sensibilidade destas duas técnicas de detecção directa dos agentes do complexo *Borrelia burgdorferi sensu lato,* em 96 doentes com suspeita clínica desta afecção e em 569 vectores (ixodídeos) capturados em território nacional.

OPINIÃO DE PERITO / EXPERT'S OPINION

Artropatia associada a cristais: um exercício clínico. **83**
Crystal Associated Arthropaty: a clinical exercise
Margarida A Oliveira, JAP da Silva, Elyseo Pascual

Os autores discutem a fisiopatologia, diagnóstico e tratamento da artropatia associada a cristais.

ARTIGOS DE REVISÃO / REVIEWS

Protocolo de monitorização da espondilite anquilosante – PMEA **93**
Protocol for the clinical and functional evaluation of Ankylosing Spondylitis
Helena Canhão, João Eurico Fonseca, Walter Castelão, Mário Viana de Queiroz
Os autores propõem um protocolo para avaliação clínica e funcional de doentes com o diagnóstico de espondilite anquilosante.

Sociedade Portuguesa de Reumatologia

ACTA REUMATOLÓGICA PORTUGUESA

Vol 28 • Nº2 Abril/Junho 2003

SUMÁRIO / CONTENTS

CASOS CLÍNICOS / CLINICAL CASES

Subluxação atloido-odontoidea numa criança com Artrite Idiopática Juvenil Oligoarticular **99**
A case of juvenile idiopathic arthritis subtype persistent oligoarthritis with atlantoaxial instability
C. Resende, H. Canhão, J.E. Fonseca, W. Castelão, A. Neto, J.C. Teixeira Costa, M. Cassiano Neves, J. Monteiro, M. Viana Queiroz
É descrito um caso de Artrite idopática juvenil (AIJ) oligoarticular persistente com envolvimento da coluna cervical, sob a forma de subluxação atloido-odontoideia. Na discussão é feita uma revisão do envolvimento da coluna cervical na AIJ.

Sindrome antifosfolipido – revisitado a propósito de dois casos clínicos **107**
Antiphospholipid syndrome (APS) – two clinical cases
Antunes A., Gomes C., Malheiro M., Pais M. S., Rosete V.
São descritos dois casos de Sindrome Antifosfolipido envolvendo episódios abortivos.

IMAGENS EM REUMATOLOGIA / IMAGES IN RHEUMATOLOGY

Imagem em «cacho de uva» da parótida 24 horas após uma sialografia. **115**
Parotid sialography – clinical image with «bunch of grapes» aspect
Anabela Barcelos, José António P. da Silva

TÉCNICAS EM REUMATOLOGIA / TECHNICAL RHEUMATOLOGY

Ecografia do Pé – é útil o exame ultrassonográfico das estruturas superficiais? **119**
Practical aspects on ultrasound detection of foot superfical disease
Margarida Silva
É relatada a importância prática da Ecografia em variada patologia superficial do pé.

AGENDA NACIONAL / NATIONAL AGENDA **123**

AGENDA INTERNACIONAL / INTERNATIONAL AGENDA **125**

INFORMAÇÕES / INFORMATIONS **127**

NORMAS DE PUBLICAÇÃO / INSTRUCTIONS TO AUTHORS **129**

A REUMATOLOGIA, OS REUMATOLOGISTAS E OS PSEUDO-REUMATOLOGISTAS

Francisco Simões Ventura*

Ainda há relativamente pouco tempo, uma doente desabafava comigo: «Olhe, Sr Dr, andei cinco anos enganada!...» Perante o meu desconhecimento e perplexidade, a senhora adiantou que, durante aquele período de tempo, tinha frequentado, num determinado hospital, uma consulta de «Reumatologia» (com cartão próprio, e documentos administrativos oficiais), consulta essa detendo, todavia, uma particularidade: não dispunha de qualquer reumatologista!. Não fora o médico de família alertá-la para o logro, e a mesma doente continuaria ainda, convencida, de que frequentava uma consulta de Reumatologia idónea.

Para além de casos grosseiros de usurpação de funções, como o que descrevi, têm vindo a ser implementadas em vários hospitais, as chamadas consultas de «Doenças Auto-Imunes», que devem, no entanto, merecer da nossa parte, uma análise mais cuidada. Tratam-se de consultas que abordam, ou pretendem abordar, exclusiva ou essencialmente, doenças que constituem um pólo importante de diferenciação na área da Reumatologia. Nesta perspectiva, e constituindo a Reumatologia uma área profissional, criada por diploma legal, com estrutura curricular, também definida por Lei, não nos parece legítimo a existência daquelas consultas (ou a sua denominação), na medida em que não integram reumatologistas.

Tenho observado, também, que alguns colegas, com algum desânimo, referem que não vale a pena fazer nada, pois os que se opõem à Reumatologia, enquanto especialidade autónoma, serão em grande número. Discordo desta posição, porquanto não estamos perante uma batalha campal, em que a vitória seja aferida, previamente, pelo número de cabeças ou de varapaus... A nossa luta não deverá situar-se nesse nível, nem tão pouco, em torno de discussões, mais ou menos acesas, mas certamente, estéreis. Deveremos, pelo contrário, tentar encaminhar as situações descritas para um âmbito jurídico-admnistrativo, com todas as consequências daí advenientes.

*Director da Unidade de Reumatologia do Serviço de Reumatologia do Hospital de São João, Porto.

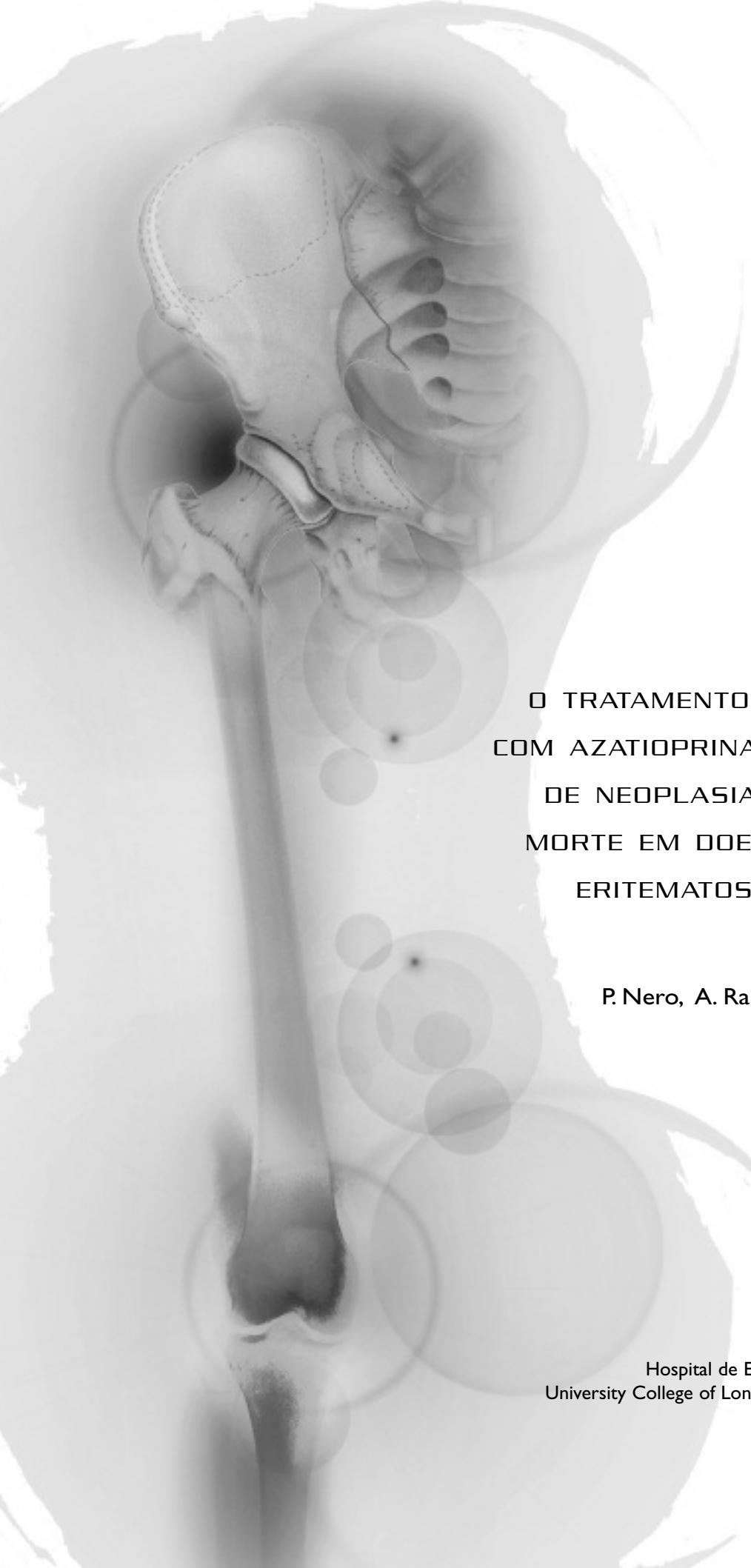

O TRATAMENTO A LONGO PRAZO COM AZATIOPRINA AUMENTA O RISCO DE NEOPLASIAS E O RISCO DE MORTE EM DOENTES COM LÚPUS ERITEMATOSO SISTÉMICO?

P. Nero, A. Rahman, D. Isenberg

Hospital de Egas Moniz, Lisboa
University College of London, London, United Kingdom

RESUMO

Introdução: O risco de neoplasia associado ao tratamento com azatioprina nos doentes com Lúpus Eritematoso Sistémico (LES) não foi ainda avaliado.
Objectivo: Verificar se o tratamento com azatioprina em doentes com LES aumenta os riscos de neoplasia e de morte.
Métodos: Foram revistos os processos de 358 doentes com LES seguidos na Consulta de Lúpus da *University College London* (UCL), entre 1978 e 2002. O teste Qui-quadrado foi utilizado para verificar se existia alguma correlação estatisticamente significativa entre o tratamento com azatioprina e os riscos de neoplasia e morte neste grupo de doentes.
Resultados: Foram seguidos 358 doentes, 326 (91,1%) do sexo feminino e 32 (8,9%) do sexo masculino. Os doentes alguma vez tratados com azatioprina foram 148 (41,3%). Quarenta e nove doentes (13,7%) morreram, dos quais 27 fizeram medicação com azatioprina e 22 não. Oito doentes medicados com este fármaco desenvolveram uma neoplasia *versus* 14 doentes não medicados com azatioprina.

Na tabela 1 são apresentados os números de neoplasias e de mortes nos doentes com LES tratados com azatioprina, de acordo com a duração do tratamento:

Não existe relação estatisticamente significativa entre o tratamento com azatioprina e o risco de neoplasia ou morte nos doentes com LES.

Azatioprina	Número	Mortes	Neoplasia
< 1 ano	38	5 (15,8%)	0
1-4 anos	55	10 (18,2%)	5 (9,3%)
5-9 anos	40	11 (27,5%)	3 (7,5%)
≥10 anos	15	1 (6,7%)	0

Conclusão: Esta parece ser, quer utilizada a curto quer a longo prazo, uma terapêutica segura no tratamento destes doentes.

ABSTRACT

Background: There are no data concerning azathioprine related complications in the treatment of patients with SLE. We have assessed the risk that azathioprine treatment predisposes to the development of malignancies and death in patients with SLE.
Methods: We reviewed the case notes of 358 patients with SLE under long term follow up in the Lupus Clinic at University College London (UCL), between 1978 and 2002.
Results: 326 (91.1%) patients were female and 32 (8.9%) male. 148 (41.3%) were treated at anytime with azathioprine while 210 (58.7%) never used this second line agent. Fourty-nine (13.7%) of our patients have died. Twenty-seven (18.2%) had received azathioprine, 22 (10.5%) had not. Eight of our patients prescribed azathioprine developed a malignancy, whereas 14 not given azathioprine have done so. These differences are not statistically significant (Chi square test).

Table 1 shows the number of malignancies and death in SLE patients treated with azathioprine, according to the duration of treatment:

Azathioprine	Number	Died	Malignancy
< 1 year	38	5 (15,8%)	0
1-4 years	55	10 (18,2%)	5 (9,3%)
5-9 years	40	11 (27,5%)	3 (7,5%)
≥10 years	15	1 (6,7%)	0

Conclusions: We conclude that although azathioprine seems to be a safe second line agent for the treatment of patients with SLE larger and even more long-term studies are needed to confirm these findings.

O TRATAMENTO A LONGO PRAZO COM AZATIOPRINA AUMENTA O RISCO DE NEOPLASIAS E O RISCO DE MORTE EM DOENTES COM LÚPUS ERITEMATOSO SISTÉMICO?

P. Nero*, A. Rahman**, D. Isenberg**

Introdução

Os fármacos imunossupressores foram inicialmente utilizados no tratamento de neoplasias, situações associadas a um mau prognóstico e que por isso tornava aceitáveis os seus potenciais efeitos secundários. Nas últimas três décadas as suas indicações terapêuticas abrangeram o tratamento de algumas doenças reumáticas[1].

A azatioprina é um anti-metabolito que interfere na síntese das purinas, o que lhe confere uma acção imunossupressora. Tem sido utilizada no tratamento de doentes com Lúpus Eritematoso Sistémico (LES) com envolvimento renal, ou como agente poupador de corticóides. Os seus principais efeitos adversos são a mielossupressão, a intolerância gastrointestinal e o aumento da susceptibilidade para infecções e neoplasias[2,3].

O aumento do risco de neoplasias no LES é um tema controverso. Alguns trabalhos demonstram um aumento da sua incidência associado a esta patologia[4-8] enquanto outros não[9-11], incluindo um trabalho anteriormente publicado referente à nossa população[12].

O risco de neoplasias associado ao tratamento com azatioprina nos doentes com LES não foi ainda avaliado.

Objectivo

O nosso objectivo foi verificar se o tratamento com azatioprina em doentes com Lúpus Eritematoso Sistémico (LES) aumenta os riscos de neoplasia e de morte.

* Unidade de Reumatologia, Hospital de Egas Moniz, Lisboa
** Centre for Rheumatology, Department of Medicine, University College of London, London, United Kingdom

Material e Métodos

Foram cuidadosamente revistos os processos de 358 doentes com o diagnóstico de LES seguidos prospectivamente na Consulta de Lúpus da *University College London* (UCL), entre 1978 e 2002.

Para além do sexo, foram registados num protocolo elaborado para o efeito, todos os doentes que fizeram tratamento com azatioprina no decorrer da doença, a duração do mesmo, a ocorrência de neoplasias e o número de mortes.

O teste Qui-quadrado foi utilizado para verificar se existia alguma correlação estatisticamente significativa entre o tratamento com azatioprina e os riscos de neoplasia e morte neste grupo de doentes.

Resultados

Foram seguidos 358 doentes na Consulta de Lúpus na UCL, 326 (91,1%) do sexo feminino e 32 (8,9%) do sexo masculino. Os doentes alguma vez tratados com azatioprina foram 148 (41,3%) e 210 (58,7%) nunca utilizaram este fármaco.

A maioria dos doentes, 83,2%, são ainda seguidos, tendo apenas 3,1% abandonado a Consulta de Lúpus.

Na tabela 1 são apresentados os números de neoplasias e de mortes nos dois grupos de doentes.

Na tabela 2 são apresentados os números de neoplasias e de mortes nos doentes com LES tratados com azatioprina, de acordo com a duração do tratamento.

Usando o teste Qui-quadrado, não encontrámos nenhuma relação estatisticamente significativa entre o tratamento com azatioprina e o risco de neoplasia ou morte nos doentes com LES, como representado na tabela 3.

Tabela 1. Número de neoplasias e de mortes em doentes com LES

	Mortes	Abandonos	Neoplasia
Azatioprina	27 (18,2%)	2 (1,4%)	8 (5,4%)
Sem azatioprina	22 (10,5%)	9 (4,3%)	14 (6,7%)

Tabela 2. Números de neoplasias e de mortes em doentes com LES tratados com azatioprina

Azatioprina	Número	Mortes	Abandonos	Neoplasia
< 1 ano	38	5 (15,8%)	0	0
1-4 anos	55	10 (18,2%)	2 (3,8%)	5 (9,3%)
5-9 anos	40	11 (27,5%)	0	3 (7,5%)
≥10 anos	15	1 (6,7%)	0	0

Tabela 3. Relação entre o tratamento com azatioprina e o risco de neoplasia e de morte em doentes com LES

	Neoplasia	Morte
Tratamento com azatioprina	p=0,575	p=0,06

O *p* foi considerado estatisticamente significativo quando inferior a 0,05. Foram excluídos da análise estatística os doentes que abandonaram a consulta.

Discussão

Analisámos uma população de 358 doentes com LES no Reino Unido, dos quais 148 (41,3%) fizeram tratamento com azatioprina no decorrer da doença. Destes, 27 (18,2%) morreram, 8 (5,4%) desenvolveram neoplasias e 2 (3,8%) abandonaram a consulta. Cinco doentes falecidos foram tratados com azatioprina por menos de 1 ano, 10 entre 1 e 4 anos, 11 entre 5 e 9 anos e 1 durante mais de 10 anos. Cinco doentes que desenvolveram neoplasias fizeram terapêutica com azatioprina entre 1 e 4 anos e 3 entre 5 e 9 anos. Os doentes que abandonaram a consulta estavam medicados com azatioprina há 3 anos.

A revisão dos tipos de neoplasia desenvolvida está fora do âmbito deste trabalho e foi revisto anteriormente[12].

Verificámos que não existe qualquer relação entre o tratamento com azatioprina e o risco de neoplasia (p=0,575) ou o risco de morte (p=0,06).

Não encontrámos, numa revisão da literatura publicada, nenhum trabalho que relacione o tratamento com azatioprina nos doentes com LES e o risco de neoplasia e de morte, como constatado anteriormente num trabalho de J. Cibere e colaboradores.[7]

Em 1988 A. Silman, J. Petrie, B. Hazleman e S. Evans publicaram um trabalho de 20 anos de seguimento de doentes com artrite reumatóide tratados com azatioprina. Concluem que este tratamento duplica o risco de doença linfoproliferativa em relação à doença por si só, mas não podem tirar conclusões quanto ao aumento das neoplasias em geral.[13]

Matteson e colaboradores descreveram em 1991 um aumento significativo do risco de neoplasias hematológicas em doentes com artrite reumatóide tratados com azatioprina.[14]

Não encontrámos nenhuma referência ao aumento da incidência de neoplasias em geral, em doentes com artrite reumatóide tratados com azatioprina.

Conclusão

Não encontrámos relação entre o tratamento com azatioprina e os riscos de neoplasia e de morte na nossa população de doentes com LES. Esta parece ser, quer utilizada a curto quer a longo prazo, uma terapêutica segura no tratamento destes doentes. No entanto, são necessários mais estudos com um número ainda maior de doentes e com maior tempo de seguimento.

Endereço para correspondência:
Patrícia Nero
Alameda Roentgen, 4-10 B
1600-503 Lisboa
Tel: 966131386 • Fax: 213627296
e.mail: patricianero@netcabo.pt

Referências Bibliográficas

1. B. Hazleman. Incidence of neoplasms in patients with rheumatoid arthritis exposed to different treat-

(Continua na página 113)

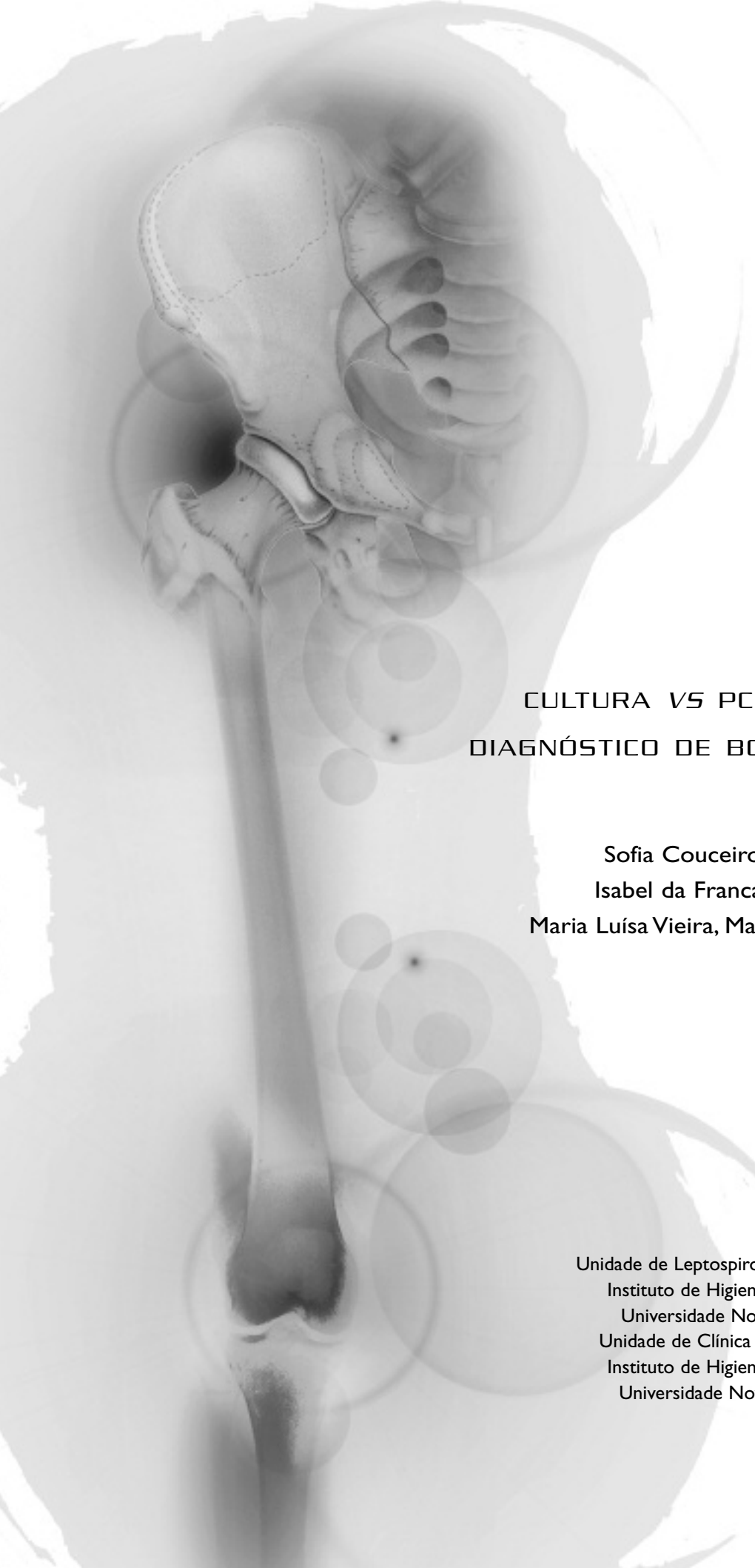

CULTURA *VS* PCR: QUE APOIO AO DIAGNÓSTICO DE BORRELIOSE DE LYME?

Sofia Couceiro, Susana Baptista
Isabel da Franca, Lígia Gonçalves,
Maria Luísa Vieira, Margarida Collares-Pereira

Unidade de Leptospirose e Borreliose de Lyme,
Instituto de Higiene e Medicina Tropical,
Universidade Nova de Lisboa, Lisboa
Unidade de Clínica das Doenças Tropicais,
Instituto de Higiene e Medicina Tropical,
Universidade Nova de Lisboa, Lisboa.

RESUMO

No diagnóstico de borreliose de Lyme, infecção sub-diagnosticada em Portugal, o apoio laboratorial é crucial para o tratamento atempado dos doentes, sob risco destes evoluírem para fases crónicas, resistentes à terapêutica. A difícil confirmação do agente etiológico através da cultura, aliada ao conhecimento actual sobre as elevadas taxas de falsos negativos nos testes serológicos de rastreio, bem como de casos seronegativos de doença, torna da maior importância a implementação da nova tecnologia de amplificação (PCR) de DNA borreliano no diagnóstico de rotina desta patologia. Tratando-se de uma técnica mais rápida e sensível tem-se revelado de maior sucesso do que a cultura. O presente trabalho compara a sensibilidade destas duas técnicas de detecção directa dos agentes do complexo *Borrelia burgdorferi* sensu lato, em 96 doentes com suspeita clínica desta afecção e em 569 vectores (ixodídeos) capturados em território nacional. Obteve-se o isolamento de borrélias em 1,3% das biópsias cutâneas e em 1,2% dos ixodídeos (carraças) não se tendo registado isolados noutros materiais biológicos humanos. A aplicação da técnica de *nested* PCR confirmou a presença de DNA de *B. burgdorferi* sensu lato em 24,8% das amostras analisadas. A identificação dos agentes patogénicos, por técnicas de hibridação (*Reverse Line Blot*), sequenciação e/ou RFLP, revelou a presença de quatro espécies genómicas: *B. garinii*, *B. lusitaniae*, *B. valaisiana* e *B. afzelii*. Em conclusão, a amplificação de DNA borreliano permite uma resposta mais rápida e sensível do que a cultura, contribuindo para um diagnóstico laboratorial mais eficaz da borreliose de Lyme humana.

Palavras-chave: Borreliose de Lyme; Cultura; PCR; Valor Diagnóstico.

ABSTRACT

Lyme borreliosis (LB) is an under-diagnosed zoonosis in Portugal, specially due to the absence of specific clinical signs. The role of the laboratory diagnosis, together with an epidemiological information, is extremely important for the correct treatment of patients with this pathology. The sensitivity of two laboratory techniques (culture and DNA amplification by nested PCR) for direct detection of *Borrelia burgdorferi* sensu lato complex agents was evaluated in samples from 96 clinically suspected patients, as also in 569 vector ticks collected throughout Portugal. *Borrelia* genospecies were identified in 1.3% of the skin biopsies and in 1.2% of the vectors, after growth in selective culture medium (BSK). No growth was obtained from other type of samples. *B. burgdorferi* sensu lato DNA was present in 24.8% of analyzed samples, as per intergenic rRNA 5S-23S (*rrf–rrl*) spacer amplification by nested PCR. Four genomic species (*B. garinii*, *B. lusitaniae*, *B. valaisiana* and *B. afzelii*) were identified by DNA hybridization (Reverse-Line-Blot), sequencing and/or RFLP. In conclusion and taking into account the results found in this study, it seems that *Borrelia* DNA amplification technique is quicker and present higher sensitivity than culture, providing a more effective laboratory diagnosis of LB in human populations and in vectors.

Key-words: *Lyme borreliosis, culture,* Nested *PCR, sensitivity.*

CULTURA *VS* PCR: QUE APOIO AO DIAGNÓSTICO DE BORRELIOSE DE LYME?

Sofia Couceiro*, Susana Baptista*, Isabel da Franca**,
Lígia Gonçalves*, Maria Luísa Vieira*, Margarida Collares-Pereira***

Introdução

A borreliose de Lyme (BL) é uma infecção causada por espiroquetas do género *Borrelia*[1,2]. Apesar de uma crescente diversidade de vectores ser reconhecida na transmissão destas bactérias dos animais ao homem, as carraças do género *Ixodes*, em particular *Ixodes ricinus*, são consideradas o principal vector na Europa Ocidental[3-7]. Até ao momento, seis genoespécies do complexo *Borrelia burgdorferi* sensu lato foram já detectadas na Europa**:** *B. afzelii*, *B. garinii*, *B. burgdorferi* sensu stricto, *B. valaisiana*, *B. lusitaniae* e *B. bissettii*. Destas, apenas a última não foi ainda reconhecida em Portugal, tanto ao nível do vector como dos hospedeiros[6].

A infecção por estes espiroquetídeos conduz a uma diversidade de manifestações que podem envolver a pele, o sistema nervoso – central e periférico –, o coração, e o aparelho músculo-esquelético, bem como inúmeros outros órgãos e sistemas[8], sendo responsáveis por um espectro clínico tão amplo que obriga hoje à investigação sistemática de BL, face aos casos de diagnóstico menos preciso.

Em Portugal, o primeiro caso clínico de BL reporta-se a 1989[9] e, dez anos mais tarde, foi considerada uma doença de declaração obrigatória (código A69.2)[10].

Embora seja amplamente aceite que o diagnóstico de borreliose de Lyme é essencialmente clínico[11], o acentuado polimorfismo dos sintomas e o número crescente de formas por vezes sobreponíveis a manifestações de outros quadros de diagnóstico complexo, nomeadamente a esclerose múltipla e o lúpus eritematoso sistémico, impõem uma resposta laboratorial inequívoca que obriga ao recurso a testes laboratoriais sensíveis e específicos.

Um outro aspecto é a discussão actual da implicação etiológica do agente da borreliose de Lyme em diversas afecções para as quais não existe uma terapêutica definitiva mas, cuja alternativa antibiótica, eventualmente curativa, carece, uma vez mais, de confirmação laboratorial. Tal é o caso de algumas dermatoses desfigurantes ou até, mutilantes, como a morfeia, o líquen escleroso e atrófico, ou a hemiatrofia facial progressiva de Parry-Romberg, referidas hoje como manifestações "inespecíficas" da borreliose de Lyme, pela sua frequente associação com esta patologia[12]. Também aqui se incluem outros quadros clínicos que, tendo possibilidade de tratamento, o mesmo pode, no entanto, revelar-se insuficiente, se não for excluída a infecção por bactérias do complexo *B. burgdorferi* sensu lato. Referimo-nos aos casos de fasceíte eosinofílica e de nódulos fibróticos justa-articulares, cuja associação à borreliose de Lyme tem sido largamente referida na literatura[13-15], bem como à dermatopolimiosite, igualmente já relacionada com esta infecção e cuja terapêutica antibiótica complementar é mandatória nestes casos[16-17].

Finalmente a artrite de Lyme, que começou por ser tão limitada na sua caracterização inicial, ainda antes da descoberta do agente etiológico, revela hoje um leque de manifestações de tal forma vasto que, já em 1989, a O.M.S. dava indicações sobre a impossibilidade da sua definição[18], entendendo-se, por isso, a designação reumatismo de Lyme como mais abrangente e correcta[8]. Estes factos vêm, uma vez mais, reforçar a extrema importância da oferta, por parte do Laboratório, de uma abordagem múltipla, tanto mais que é certo que os casos seronegativos são actualmente uma evidência que pode tornar ainda mais complexo o diagnóstico desta afecção.

Neste contexto consideram-se duas abordagens possíveis: i) os *métodos indirectos* para rastreio imunológico (imunofluorescência e ELISA) e posterior confirmação da presença de imunoglobulinas IgM e/ou IgG específicas (Western Blot); e ii) os *métodos directos*, "convencionais", que incluem microscopia, cultura e imunohistoquímica e, mais re-

* Unidade de Leptospirose e Borreliose de Lyme, Instituto de Higiene e Medicina Tropical, Universidade Nova de Lisboa, Lisboa
** Unidade de Clínica das Doenças Tropicais, Instituto de Higiene e Medicina Tropical, Universidade Nova de Lisboa, Lisboa.

centemente, os testes de amplificação de DNA borreliano por PCR (*Polimerase Chain Reaction*) e de análise do DNA amplificado por PCR-RFLP (*Restriction Fragment Length Polymorphisms*) e por sequenciação, para a identificação dos agentes patogénicos. A opção por uma e/ou outra abordagem prende-se, em particular, com a informação sobre o tipo de manifestações observadas e o respectivo tempo de evolução, face ao ciclo biológico da bactéria no organismo.

Relativamente à serologia, o seu valor diagnóstico é tido como insatisfatório, o que se prende com razões de diversa ordem. Por um lado, na fase recente da doença, a sensibilidade dos testes é particularmente mais baixa, a ocorrência de reacções cruzadas possível e não existe forma de distinguir entre uma infecção activa e uma infecção residual, dada a persistência de anticorpos após terapêutica[19-21]. Por outro lado, embora se admita que, em princípio, a sensibilidade dos testes imunológicos (ex. ELISA e Western Blot) aumenta com o tempo de infecção, nem sempre é possível a confirmação da presença de imunoglobulinas específicas, devido à acentuada variabilidade individual dos doentes na resposta imune e à diversidade antigénica das estirpes utilizadas, entre outros factores. Acresce ainda a constatação de que o perfil de seroreactividade da população portuguesa observado pelos autores corresponde, de um modo geral, a um padrão de fraca imunoreactividade pelo Western Blot (técnica de referência), quanto ao número e à nitidez de bandas consideradas «diagnosticantes» noutros países da Europa[21].

Por todos estes motivos, a aplicação da técnica de PCR, como método de diagnóstico mais rápido e sensível do que os métodos bacteriológicos e imunológicos convencionais, tem vindo a adquirir uma importância crescente, condicionando a sua recente introdução no diagnóstico de rotina da BL desenvolvido na ULBL/IHMT. Esta mesma técnica tem sido utilizada com sucesso na identificação molecular de agentes patogénicos nos vectores[6,22,23], confirmando a sua detecção em território nacional e permitindo, quer a determinação das respectivas taxas de infecção ao nível dos vectores quer a identificação de potenciais áreas de risco.

Objectivos

No presente trabalho, proceder-se-á à avaliação do valor diagnóstico da amplificação do DNA pela técnica de PCR *versus* cultura, não só em doentes com suspeita clínica de BL como em carraças *Ixodes ricinus* capturadas em diferentes regiões do País.

Material e Métodos

Selecção da amostragem. *i)* <u>População humana</u>: doentes com suspeita clínica e/ou epidemiologia sugestiva de infecção por *Borrelia* examinados entre 1999 e 2002, no âmbito de consultas ambulatórias efectuadas no Instituto de Higiene e Medicina Tropical e em diversos Hospitais, Centros Dermatológicos, Centros de Saúde e consultas particulares, a saber: da região Norte – Porto e Braga; da região Centro – Viseu, Santarém e Vila Franca de Xira; da região Sul – Lisboa, Almada, Barreiro e Setúbal. Foram obtidas as seguintes amostras biológicas: biópsias cutâneas (n=79), líquido céfalo-raquidiano (LCR) (n=16) e líquido sinovial (n=1). Todos os doentes foram analisados do ponto de vista imunológico pelas técnicas de imunofluorescência indirecta (IFI) e Western Blot (WB). *ii)* <u>População animal</u>: carraças *Ixodes ricinus* (n= 569) capturadas no parque florestal da Tapada de Mafra, entre Março/1999 e Dezembro/2001.

Colheita, processamento e cultura das amostras biológicas. A) As biópsias de pele (4-6mm) foram colocadas em tubos secos e estéreis, para pesquisa de DNA por PCR, e cultura em meio semi-sólido de Barbour-Stoenner-Kelly-H (BSK-H) (Sigma Chemical Company, St. Louis, Mo.), contendo rifampicina (40mg/ml), fosfomicina (20mg/ml) e anfotericina B (2,5mg/ml). Sempre que possível, as biópsias cutâneas foram colocadas directamente em meio líquido de BSK-H, antes de serem processadas no meio definitivo. As amostras de LCR (2 ml) e do líquido sinovial (2 ml) foram recolhidas em tubo seco e estéril, e processadas, logo que possível, para cultura e pesquisa de DNA. B) A captura de carraças da vegetação foi efectuada pelo método da bandeira. Os espécimes foram guardados em tubo seco até serem identificados por observação em estereomicroscópio e finalmente processados. Cada espécime foi previamente desinfectado (5 min. em Tween 80, 5 min. em etanol 70% e 5 min. em hipoclorito de sódio diluído, seguindo-se três lavagens com H_2O destilada estéril) antes de ser seccionado longitudinalmente e cultivado (metade do exemplar) em meio semi-sólido BSK-H. As culturas foram incubadas a 32ºC,

sendo observadas semanalmente em microscópio de fundo escuro. A outra metade da carraça foi conservada em etanol a 70%, à temperatura ambiente, até à extracção do DNA.

Extracção do DNA. Utilizaram-se dois métodos de extracção distintos: um «kit» de purificação de DNA QIAamp® DNA Mini Kit (Qiagen), apenas para as amostras humanas processadas em 2002, e o método da hidrólise alcalina para as carraças e amostras humanas manipuladas até ao final de 2001. Este último método consiste em submeter os fragmentos à acção de uma solução de hidróxido de amónia diluída (1:20), após o que são macerados, sujeitos a ebulição durante 15 min. e guardados a -20ºC até à realização da técnica de PCR.

***Nested* PCR.** As amplificações do espaço intergénico do rRNA 5S-23S (*rrf–rrl*) do complexo *Borrelia burgdorferi* sensu lato[6] foram efectuadas num termociclador Eppendorf®, utilizando dois pares de *primers* (Quadro I). O volume final de cada reacção foi de 25ml, contendo 2,5mM $MgCl_2$, 100mM de desoxinucleotidos trifosfato (dNTP), 5pmol de cada *primer*, 5ml de DNA de cada amostra e 0,025U de *Taq* polimerase (AmpliTaq® DNA Polymerase, Applied Biosystems). A primeira amplificação consistiu numa desnaturação inicial (1' a 94,5ºC) seguida de 25 ciclos a 94ºC durante 30", a 52ºC durante 30", a 72ºC durante 1' e de um período a 72ºC durante 5'. Na segunda amplificação, cada amostra foi de novo desnaturada (1' a 94,5ºC) e amplificada após 40 ciclos com repetição do mesmo perfil de temperaturas da primeira reacção com excepção para a temperatura de emparelhamento (55ºC). A ausência de contaminação foi confirmada pela utilização de um painel de quatro controlos negativos de 1º nível (extracção), três de 2º nível (1ª amplificação) e três de 3º nível (2ª amplificação). Como controlos positivos foram utilizadas culturas de estirpes não patogénicas, com duas densidades diferentes, cujo DNA foi também extraído por «kit» ou utilizado directamente nas misturas de reacção de PCR. Os produtos amplificados, incluindo controlos e amostras (5ml cada), bem como o marcador (GeneRuler™ 100bp DNA Ladder Plus Fermentas), foram sujeitos a electroforese horizontal em gel de agarose a 1,5% [1,5g agarose (FMC®) em 100ml de tampão TBE 0,5× (0,045M Tris-borato, 0,001M EDTA)], ao qual se adicionou 5ml de brometo de etídio. A electroforese foi efectuada a 125 Volts durante 30 minutos, após o que se submeteu o gel à acção de radiação ultra-violeta e se fotografou com um equipamento adequado (EagleEye® equipado com um *software* próprio). As amostras positivas foram testadas em triplicado para confirmação dos resultados obtidos.

Técnicas de identificação das estirpes isoladas e do DNA de *B. burgdorferi* sensu lato. Procedeu-se à identificação dos oito isolados obtidos e de um número limitado de produtos de PCR amplificados, por técnicas de hibridação (*Reverse-Line-Blot*) (RLB), sequenciação e/ou análise dos polimorfismos de restrição (*Restriction Fragment Length Polymorphisms*) (RFLP), de acordo com metodologia anteriormente descrita[6, 22, 23].

Resultados

Os agentes do complexo *Borrelia burgdorferi sensu lato* foram isolados de 1 em 79 (1,3%) biópsias cutâneas e de 7 em 569 (1,2%) ixodídeos, não se tendo registado culturas positivas ao nível das amostras de LCR e de líquido sinovial. A identifi-

Quadro I. Sequências dos *primers* utilizados no nested PCR para detecção de *Borrelia burgdorferi sensu lato*

Primer	Sequência nucleotídica	Posição no espaço intergénico	Produto de PCR
23SN1 (1° PCR)	5'- ACCATAGACTCTTATTACTTTGAC-3'	469-446	380 pb
23SC1 (1° PCR)	5'- TAAGCTGACTAATACTAATTACCC-3'	92-115	
23SN2 (2° PCR)	5'- ACCATAGACTCTTATTACTTTGACCA-3'	469-444	230 pb
5SCB (2° PCR)	5'-biotina-GAGAGTAGGTTATTGCCAGGG-3'	243-263	

Quadro II. Resultados da pesquisa de *Borrelia burgdorferi sensu lato,* por cultura, em 96 doentes e no vector

Amostra biológica	Nº positivos/ Nº analisados	Identificação do isolado (Sequenciação e/ou *Reverse Line Blot)*
Biópsia cutânea	1+/79 (1,3%)	Borrelia lusitaniae *
LCR	0+/16 (0,0%)	-
Líquido sinovial	0+/1 (0,0%)	-
Ixodes ricinus (vector)	7+/569 (1,2%)	*B. garinii (4), B. lusitaniae (1), B. valaisiana (1), B. afzelii (1)*
Total	**8+/665 (1,2%)**	*B. garinii (4), B. lusitaniae (2), B. valaisiana (1), B. afzelii (1)*

* Primeiro isolado patogénico humano (submetido para publicação: Collares-Pereira, M., S. Couceiro, I. Franca, K. Kurtenbach, L.Vitorino, L. Gonçalves, S. Baptista, M.L.Vieira, C. Cunha. First isolation of Borrelia lusitaniae from a human patient. Journal of Clinical Microbiology)

Quadro III. Resultados da pesquisa de DNA de *Borrelia burgdorferi sensu lato,* por nested PCR, em 96 doentes e no vector

Amostra biológica	Nº analisados	Nº positivos (%)
Biópsia cutânea	79	58 (73,4%)
LCR	16	6 (37,5%)
Líquido sinovial	1	1 (100,0%)
Ixodes ricinus (vector)	569	100 (17,6%)
Total	**665**	**165 (24,8%)**

cação dos isolados por RLB e/ou sequenciação revelou a presença de quatro espécies genómicas: *B. garinii, B. lusitaniae, B. valaisiana* e *B. afzelii* (Quadro II). A pesquisa de DNA de *B. burgdorferi* sensu lato (Fig. 1) nas biópsias de pele e carraças confirmou a presença de DNA específico em 165 de 665 (24,8%) amostras analisadas (Quadro III). A genotipagem de alguns produtos de PCR por RFLP e/ou sequenciação revelou no vector, até ao momento, a presença das quatro espécies já referidas para os isolados[6,22,23], e nas amostras humanas a predominância de *B. garinii* e *B. lusitaniae* (dados não publicados).

As culturas positivas foram igualmente acompanhadas de um resultado positivo por PCR, mas a amplificação do DNA da maioria (157/165; 95%) das amostras positivas não resultou no isolamento do respectivo agente patogénico.

Discussão

Realizou-se um estudo comparativo entre a sensibilidade de duas técnicas laboratoriais (cultura e *nested* PCR) para pesquisa directa dos agentes etiológicos da borreliose de Lyme, na população humana e na do vector *Ixodes ricinus*. A presente investigação veio confirmar a já reconhecida maior sensibilidade da técnica de *nested* PCR face à cultura, tornando possível a confirmação de uma taxa de positividade global (24,8%) muito superior à obtida por cultura das borrélias (apenas 1,2%). Para o sucesso deste resultado, certamente contribuiu a reconhecida especificidade dos *primers* seleccionados para a região conservada do espaço intergénico 5S-23S do rRNA, para além do facto de se ter utilizado uma segunda amplificação, susceptível de ampliar até uma cópia de DNA do complexo *B. burgdorferi* sensu lato presente nas amostras[24].

Importa também referir a importância da genotipagem dos produtos de PCR amplificados, em particular através da análise de polimorfimos de restrição (PCR-RFLP), como complemento da informação obtida. Esta identificação molecular, aliás, já nos permitiu confirmar no vector[6,22,23] e na população humana (dados não publicados), em Portugal, a presença de pelo menos duas das espécies patogénicas mais predominantes na Europa, *B. garinii* e *B. afzelii*, para além da espécie *B. lusitaniae*, recentemente isolada da pele de uma doente com lesões crónicas inespecíficas (submetido para publicação: Collares-Pereira, M., S. Couceiro, I. Franca, K. Kurtenbach, L. Vitorino, L. Gonçalves, S. Baptista, M.L. Vieira, C. Cunha. First isolation of *Borrelia lusitaniae* from a human patient. *J Clin Microbiol*).

Torna-se assim evidente, que a introdução de uma tecnologia tão sensível, como a amplificação de DNA por PCR, poderá ter um papel complementar na detecção dos agentes etiológicos. Com

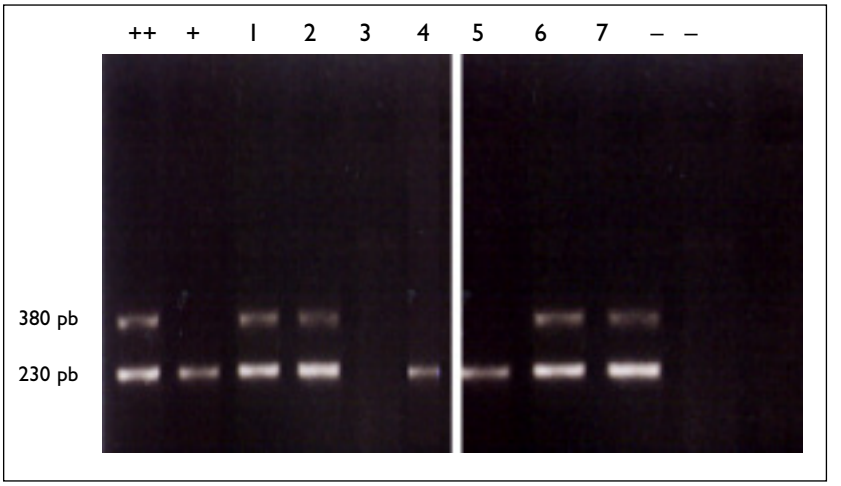

Figura 1. Pesquisa de DNA borreliano por *nested* PCR (5S-23S) em biópsias cutâneas (1- 4) e no vector *Ixodes ricinus* (5-7); controlos positivos (++ e +) e negativos (–).

efeito, o número de organismos nas amostras clínicas é extremamente reduzido na borreliose de Lyme, pelo que o recurso sistemático à respectiva cultura (como método de referência) é considerado um método laborioso (de algumas semanas) e de reduzida eficácia no diagnóstico de rotina desta patologia[24,25]. Além disso, os materiais biológicos a cultivar (pele, LCR, líquido sinovial ou outros) são obtidos, maioritariamente, por técnicas invasivas e dolorosas para os doentes, sendo por isso, em regra, preteridos relativamente à colheita de sangue para estudos imunológicos.

A utilização do método da hidrólise alcalina para extracção do DNA das amostras humanas, até 2002, poderá ter contribuído para uma possível redução da taxa de positividade. Na realidade, apesar deste método ser reconhecidamente adequado para a extracção de DNA das carraças, pela degradação eficaz da camada externa de quitina, é provavelmente demasiado agressivo para o número diminuto de espiroquetas no material humano. Esta última limitação na detecção de DNA borreliano pode igualmente ficar a dever-se a uma concentração desigual de borrélias ou do seu DNA nas respectivas amostras (falsos negativos).

A pesquisa directa em meio de cultura selectivo apresentou inúmeras desvantagens, quer em termos de recursos humanos e financeiros, quer em resultados práticos, como foi evidenciado. Acresce ainda, a enorme limitação decorrente da acentuada taxa de contaminação do meio, parcialmente obviada com a adição de antibióticos e antifúngicos que, por outro lado, significam uma dificuldade acrescida à sobrevivência de borrélias, especialmente sensíveis à composição do meio de cultura.

A amplificação por PCR, em particular, por *nested* PCR, apesar de ser um teste igualmente dispendioso, permite a rápida detecção da presença de DNA borreliano independentemente da viabilidade das bactérias e evita a necessidade de borrélias activas para a sua detecção[24,25]. Por outro lado, é uma técnica muito mais sensível do que a cultura, pois pode detectar apenas uma bactéria, como já foi referido.

A ausência de contaminação no PCR é confirmada pela utilização de um painel de controlos negativos nos vários níveis de execução da técnica. Assim, uma vez optimizada esta tecnologia, importa ainda salientar: i) a sua potencial utilização na identificação precoce de culturas contaminadas por outras bactérias ou fungos, nas quais as borrélias têm dificuldade em sobreviver, e ii) a confirmação da presença de DNA em situações de silêncio imunológico ou de atraso na produção de anticorpos específicos, no soro e no LCR, meses ou anos após a infecção[26, 27].

Em conclusão, este trabalho confirma a importância da utilização da técnica de *nested* PCR, seguida de genotipagem, no diagnóstico laboratorial da borreliose de Lyme, como método de maior sensibilidade face à cultura, tanto ao nível da população humana como da do vector. Contudo, a necessidade de se obter em cultura estirpes patogénicas, obriga à tentativa de isolamento dos agentes, sempre que possível, por forma a caracterizar esta doença infecciosa em Portugal.

Endereço para correspondência:
Margarida Collares Pereira
Instituto de Higiene e Medicina Tropical
Rua da Junqueira, 96
1349-008 Lisboa, Portugal
Tel. 21 3652600 • Fax. 21 3632105
E-mail. mcp@ihmt.unl.pt

Agradecimentos

O trabalho contou com o apoio de uma bolsa da Sociedade Portuguesa de Dermatologia e Venereologia (SPDV 2000) para o estudo dos casos clínicos e de uma bolsa de doutoramento da FCT (SFRH/BD/996/2000) para a investigação no vector.

Bibliografia

1. Burgdorfer W, Barbour AG, Hayes SF, Benach JL, Grunwaldt E, Davis JP. Lyme disease-a tick-borne spirochetosis? Science 1982; 216: 1317-1319.
2. Johnson RC, Schmid GP, Hyde FW, Steigerwalt AG, Brenner DJ. Borrelia burgdorferi sp. nov.: etiologic agent of Lyme disease. Int. J. Syst. Bacteriol 1984; 34: 496-497.
3. Kahl A, Schmidt K, Schonberg A, Laukammjosten U, Knulle W, Bienzle U. Prevalence of Borrelia burgdorferi in Ixodes ricinus ticks in Berlin (West). Zentbl Bakteriol Parasitenkd Infektionskr Hyg Abt 1 Orig 1989; 270: 434-440.
4. Stanek G, Strle F. Lyme borreliosis and emerging tick-born diseases in Europe. Wien Klin Wochenschr 1998; 110: 847-849.
5. Sterle F. Lyme borreliosis in Slovenia. Zentbl Bakteriol 1999; 289: 643-652.
6. De Michelis S, Sewell H.-S, Collares-Pereira M, Santos-Reis M, Schouls LM, Benes V, Holmes EC, Kurtenbach K. Genetic Diversity of Borrelia burgdorferi sensu lato in ticks from Mainland Portugal. J Clin Microbiol 2000; 38: 2128-2133.
7. Gern L, Hu CM, Kocianova E, Vyrostekova V, Rehacek J. Genetic diversity of Borrelia burgdorferi sensu lato isolates obtained from Ixodes ricinus ticks collected in Slovakia. Eur J Epidemiol 1999; 15: 665-669.
8. Franca I. Borreliose de Lyme: uma introdução à doença. Trab. Soc. Port. Dermatol. Venereol. (Supl.) 2000; 58: 11-39.
9. Morais JA, Filipe AR, Núncio MS. Doença de Lyme em Portugal: caso clínico. Rev Port Doenç Infec 1989; 12: 261-274.
10. Direcção Geral de Saúde. Doenças Transmissíveis de Declaração Obrigatória. Portaria nº 1071/98, Diário da República – I SÉRIE-B, pp. 7381-7382.
11. Stanek G, O'Connell S, Cimmino M, Aberer E, Kristoferitsch W, Granström M, Guy E, Gray J. European Union concerted action on risk assessment in Lyme Borreliosis: clinical case definitions for Lyme borreliosis. Wien Klin Wochenschr 1996; 108/23: 741--747.
12. Franca I. Manifestações cutâneas da Borreliose de Lyme: estado da questão. Trab Soc Port Dermatol Venereol (Supl.) 2000; 58: 41-83.
13. Hirai K, Takemori N, Yanagawa N, Namiki M, Iizuka H, Miyamoto K. Borrelia burgdorferi and Shulman syndrome. Lancet 1992; 340: 1472.
14. Granter SR, Barnhill RL, Hewins ME, Duray PH. Identification of Borrelia burgdorferi in diffuse fasciitis with peripheral eosinophilia: borrelial fasciitis. JAMA1994; 272: 283-1285.
15. Marsh WC, Wolter M, Mayet A. Juxta-articular fibrotic nodules in Borrelia infection-ultrastructural details of therapy-induced regression. Clin Exp Dermatol 1994; 19: 394-398.
16. Horowitz HW, Sanghera K, Goldberg N, Pechman D, Kamer R, Duray P, Weinstein A. Dermatomyositis associated with Lyme Disease: case report and review of Lyme miositis. Clin Infec Dis 1994; 18: 166-171.
17. Hoffman JC, Stichtenoth DO, Zeidler H, Follmann M, Brandis A, Stanek G, Wollenhaupt J. Lyme Disease in a 74-year-old forest owner with symptoms of dermatomyositis. Arthritis Rheum 1995; 38: 1157-1160.
18. WHO-Workshop: European Seminar on Lyme Borreliosis; Prague, Czechoslovakia; 14-17 Nov 1989. In: Stanek (ed.). Lyme Borreliosis II. Stuttgart-New York, Gustav Fisher: 352-361.
19. Cooper JD, Schoen RT. Lyme disease: difficulties in diagnosis. Infect Med 1994; 11: 509-514.
20. Craft JE, Grodzicki RL, Steere AC. Antibody response in Lyme disease: evaluation of tests. J Infect Dis 1984; 149: 789-795.
21. Hauser U, Lehnert G, Wilske B. Validity of interpetation criteria for standardized Western Blots (Immunoblots) for serodiagnosis of Lyme borreliosis based on sera collected throughout Europe. J C Microbiol 1999; 37(7):2241-47.
22. Kurtenbach, K, De Michelis S, Sewell H-S, Etti S, Schäfer SM, Hails R, Collares-Pereira M, Santos-Reis M, Haninçová K, Labuda M, Bormane A and Donaghy M. Distinct combinations of Borrelia burgdorferi sensu lato genospecies found in individual questing ticks from Europe. Appl Environ Microbiol 2001; 67 (10): 4926-4928.
23. Kurtenbach, K, De Michelis S, Sewell H-S, Etti S, Schäfer SM, Holmes E, Hails R, Collares-Pereira M, Santos-Reis M, Haninçová K, Labuda M, Bormane A, Donaghy M. The key roles of selection and migration in the ecology of Lyme borreliosis. Int J Med Microbiol 2002; 291 (suppl. 33): 152-154.
24. Schmidt BL. PCR in laboratory diagnosis of human Borrelia burgdorferi infections. Clin Microbiol Rev 1997; 10: 185-201.
25. Guy EC, Stanek G. Detection of Borrelia burgdorferi in patients with Lyme disease by polymerase chain-reaction. J Clin Pathol 1991; 44: 610-611.
26. Karlsson M, Hovind-Hougen K, Svenungsson B, Stiernstedt G. Cultivation and characterization of spirochetes from cerebrospinal fluid of patients with Lyme borreliosis. J Clin Microbiol 1990; 28: 473-479.
27. Pacher AR, Zhang W-F, Schaefer H, Schaefer S, O'Neill T. Detection of active infection in nonhuman primates with Lyme neuroborreliosis: comparasion of PCR, culture, and a bioassay. J Clin Microbiol 1998; 36: 3243--3247.

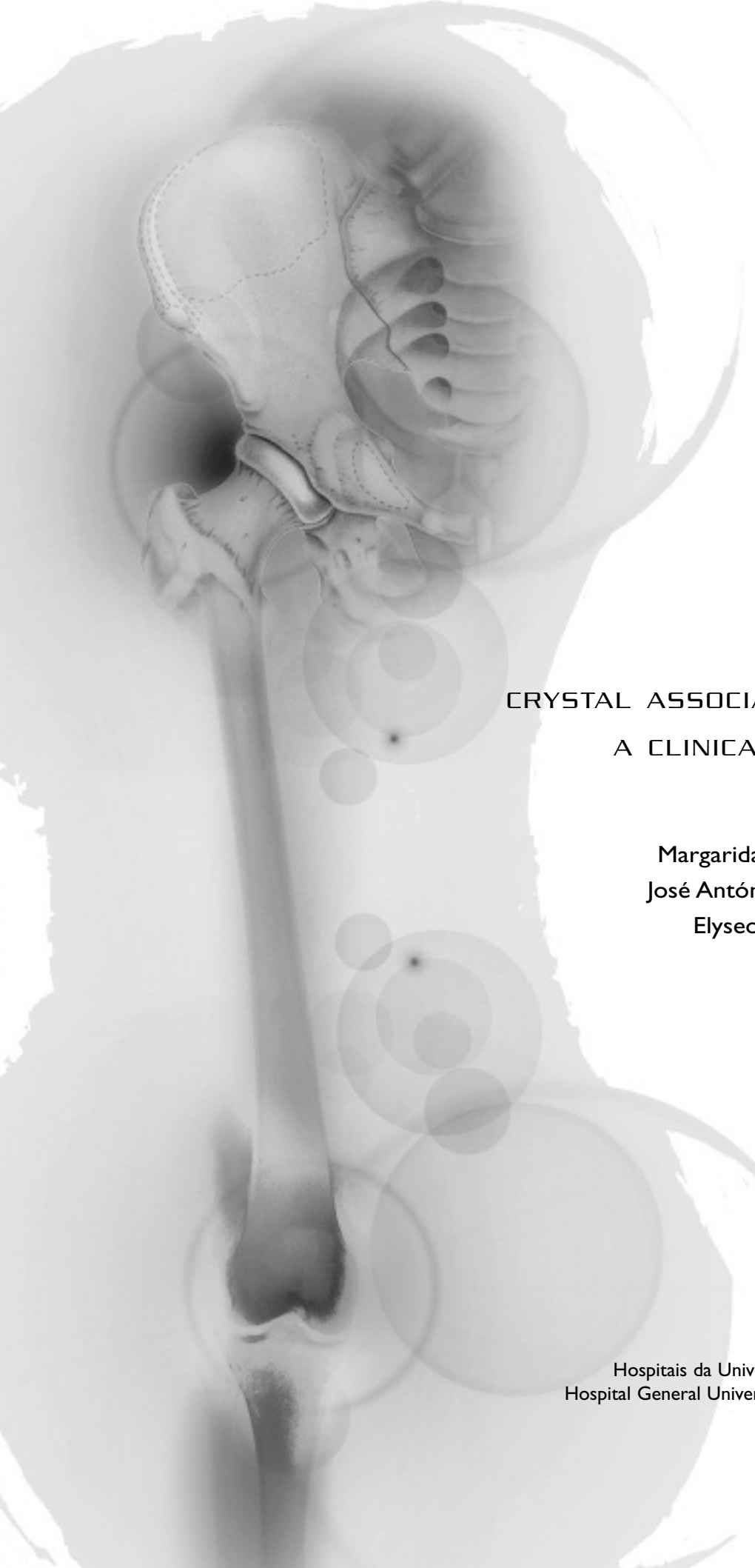

CRYSTAL ASSOCIATED ARTHROPATY: A CLINICAL EXERCISE

Margarida A. Oliveira
José António P. da Silva
Elyseo Pascual

Hospitais da Universidade de Coimbra
Hospital General Universitario de Alicante, España.

RESUMO

Os autores partem de um caso clínico de artropatia crónica por cristais para discutir o estado da arte no diagnóstico, tratamento e compreensão fisiopatológica da gota e da condrocalcinose.

Palavras-Chave: Artropatia Crónica por Cristais; Pseudogota.

ABSTRACT

The authors depart from a clinical case of crystal-associated chronic arthropathy to discuss the state of the art in the diagnosis, management and pathophysiology of gout and calcium pyrophosphate dihydrate disease.

Key-Words: Crystal Associated Chronic Arthropaty; Pseudogout.

CRYSTAL ASSOCIATED ARTHROPATY: A CLINICAL EXERCISE

Margarida A. Oliveira*, José António P. da Silva**, Elyseo Pascual***

Clinical Case

Our patient, a 44 year-old man, had a history of recurrent acute migratory mono/oligoarthritis, for the last fifteen years. Initially there was involvement of the 1st right metatarsophalangeal joint (MTP), right midfoot, ankles, right 4th proximal interphalangeal (PIP) joint, 3rd right metacarpophalangeal (MCP) joint and both elbows. He had asymptomatic periods of 18 to 24 months.

For last two years, inter-critical periods were of less than 6 months, and the disease evolved to a polyarticular pattern, affecting mainly knees, elbows and hands. He also noted the development of bony masses, in right midfoot, in the external aspect of left knee, and more tender masses around the elbows, the 4th PIP, and 3rd MCP, which were confirmed on clinical examination. On one occasion, white material similar to «tooth paste» was drawn from the nodules around the joints of hands and right midfoot.

Previous laboratory analysis had showed high values of serum uric acid (9,8 mg/dl), triglycerides (4,63 mmol/l), and total cholesterol (7,1 mmol/l). The 24 hours urine uric acid dosage was normal, with normal diet (640 mg/dl).

No relevant personal or familial pathological events were identified.

The diagnosis of gout was made, according to clinical manifestations and hyperuricemia, and he was treaded with colchicine (1mg/day), allopurinol (initially 300 mg and recently 600 mg/ /day), and NSAIDs in acute crisis.

Despite treatment, and the fact that serum uric acid became normal (4,1 mg/dl), acute inflammatory episodes persisted.

He was admitted to our rheumatology department.

At hospital evaluation he had arthritis of both ankles, left elbow, and right 3rd MCP joint. We noted redness and tenderness in the lateral aspect of the left knee, a tender, irregular mass in right midfoot, and nodules like gouty thopi in the left elbow and around the described joints in right hand.

A radiological evaluation was made. In Figure 1 there is a suggestion of calcification of the meniscus and articular cartilage, and we note an heterogeneous calcified mass above the patella, best seen in magnetic resonance (Figure 2).

In the X-ray of both hands (Figure 3) we note soft tissue swelling around the 3rd and 4th PIP, diffuse joint space narrowing in all PIPs, a calcification around the 4th PIP.

Radiological evaluation of the feet (Figure 4) shows bony erosions in the tarsus, metatarsal joints, and soft tissue swelling, corresponding to a palpable mass, on the right midfoot. The first MTF joint has a speculated aspect in both metatarsal and 1st phalangeal bones, and a suggestion of an erosion on the lateral aspect of this joint.

Synovial fluid analysis , obtained from left knee, identified, under compensated polarized light microscopy, monosodium urate (MSU) and calcium pyrophosphate dehydrate (CPPD) crystals. These same crystals were identified in the biopsy of the mass in the right midfoot.

Synovial biopsy of the left knee showed dystrophic calcifications; in a meniscus fragment, obtained by arthroscopy from the left knee, there were nodular deposits of an eosinophilic material suggestive of chondrocalcinosis.

With the intention of excluding possible metabolic associated conditions we performed laboratory analysis like: full blood count, ferritin, total iron binding capacity, alkaline phosphatase, serum calcium, phosphorus, and magnesium, albumin, thyroid function tests and urinalysis, which were normal. The 24 hours urine analysis showed

* Interna de Reumatologia; Serviço de Medicina III/Reumatologia, Hospitais da Universidade de Coimbra
**Consultor de Reumatologia e Medicina Interna. Professor Auxiliar da Faculdade de Medicina da Universidade de Coimbra.
***Professor Titular de Reumatologia y Jefe de Sección, Hospital General Universitario de Alicante, España.

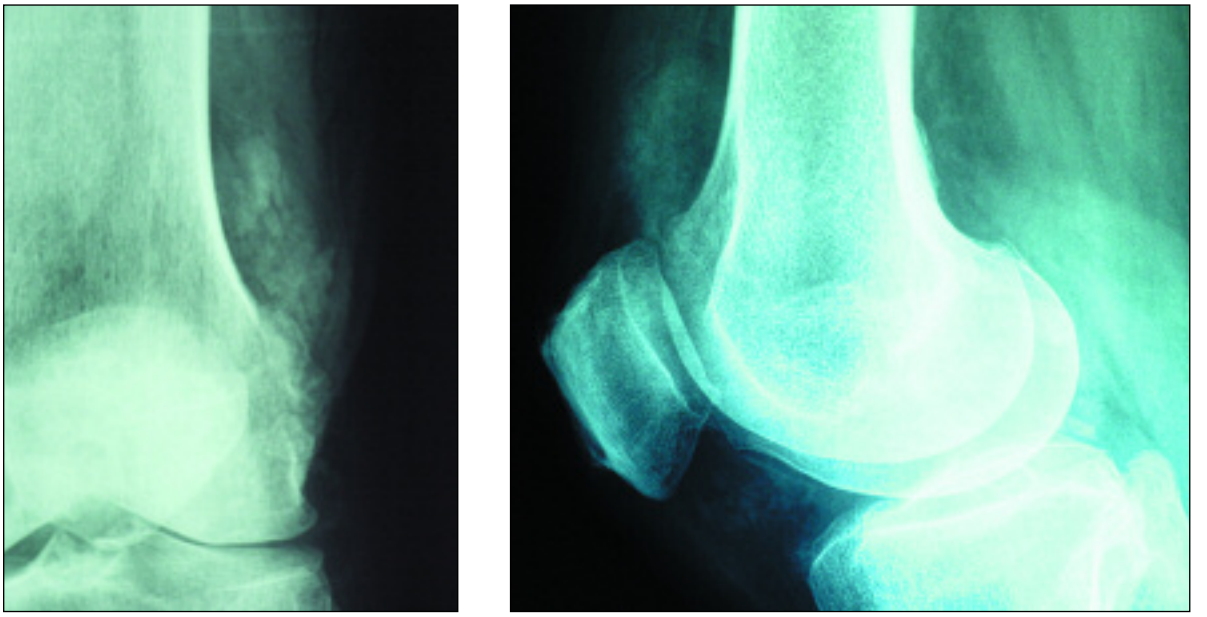

Figura 1.

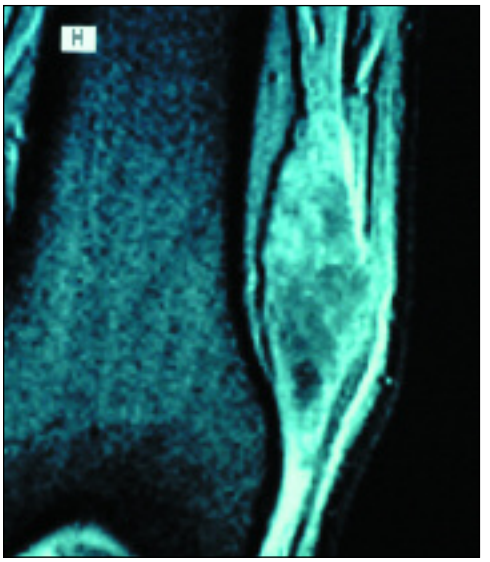

Figura 2.

low values of calcium (41 mg) and high values of phosphorus (321 mg). This patient also had high values of serum parathyroid hormone (105 pg/ /ml). Parathyroid ultrasound and scyntigraphy were normal.

Therapeutic approach included patient education and information about the disease, regular medication with colchicine (0,5 mg/day), allopurinol (300 mg/day), and NSAIDs in acute episodes. A low lipid diet with no alcohol was recommended.

The diagnostic approach

Identification of crystals

The presence of both monosodium urate (MSU) and calcium pyrophosphate dihydrate (CPPD) crystals in samples of synovial fluid and tissue of the patient under discussion are patognomonic and diagnostic of coincident gout and CPPD related arthropathy. Identification of the crystals is patognomonic for these diseases, and their search in a synovial fluid sample – and only very occasionally in a tissue sample – provides a simple and precise test for the definitive diagnosis of these arthropathies.

When the relation between MSU crystals and joint inflammation was first established, the crystals were identified in synovial fluid samples drawn from the joints during the attacks of inflammation[1,2], but now is well established that both types of crystals are also found in uninflamed joints: MSU crystals deposit is reversible, and the crystals stay indefinitely in the joints after forming only if hyperuricemia is not corrected by treatment[3]. After appropriate hypouricemic treatment, the crystals slowly dissolve and finally disappear from the synovial fluid[3,4]. After being formed CPPD crystals do not leave the joints, and

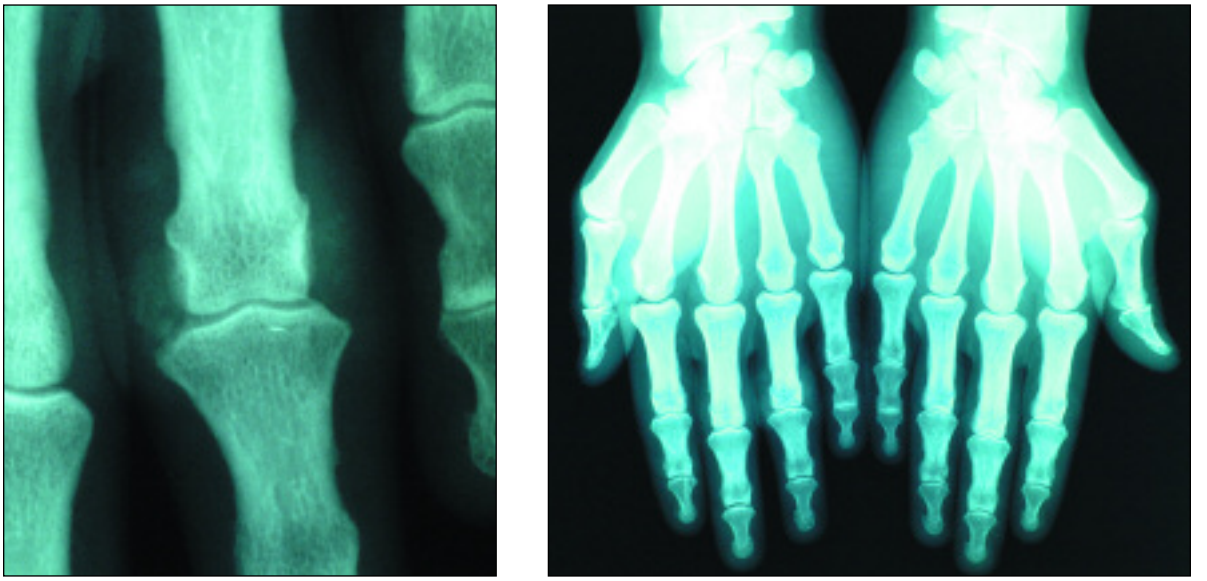

Figura 3.

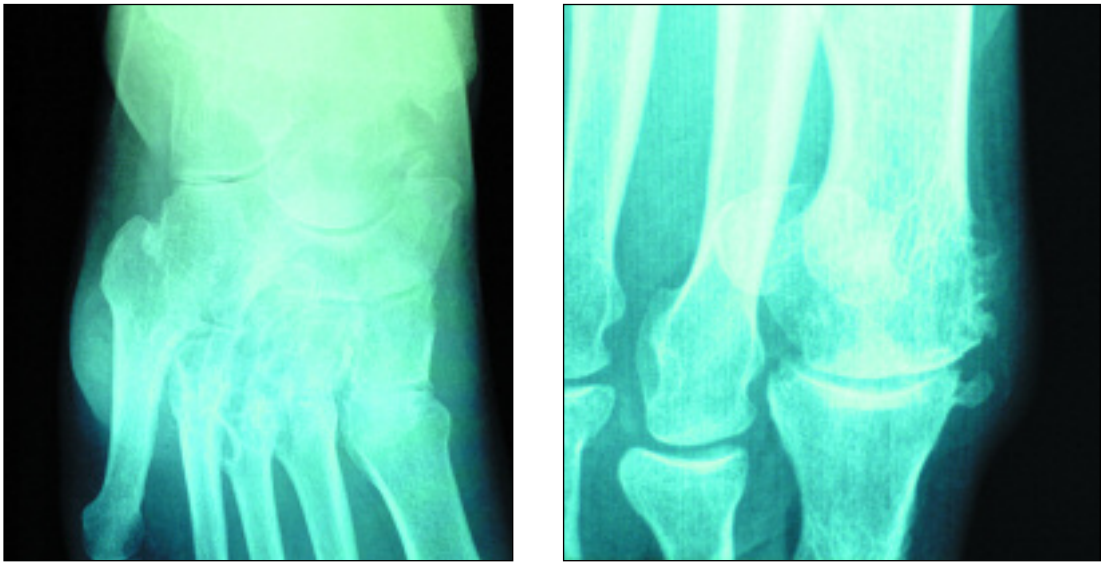

Figura 4.

the available data indicates that they can be found indefinitely in the synovial fluid of the joints – inflamed or not – after their initial deposit[5]. Thus, analysis for crystals in synovial fluid samples offer a simple and precise tool for the definitive diagnosis of these diseases, and should be a routinary procedure in all rheumatology units[6].

Of the patient under discussion, it is noteworthy the delay in the diagnosis; late referral of patients with crystal arthropathies is quite usual, mostly in those patients with less typical disease in whom the diagnosis of crystal arthropathy may not have been considered; a synovial fluid analysis at the start of the disease in the patient under discussion would have provided the diagnosis at an earlier stage of the disease. This patient underlines the need for a synovial fluid analysis searching for crystals in all patients with an un-

diagnosed arthropathy. MSU crystals are much better detected using a polarized microscope, due to the high and constant birefringence of the crystals. In the other hand, CPPD crystals often are not birefringent enough as to be detected with the polarized microscope, and are much better detected by their shape with an ordinary microscope[7,8]. It should be kept in mind that occasionally when a joint which contains crystals gets infected, the finding of the crystals in synovial fluid may be misleading; when the clinical features suggest the possibility of a coincident infection, the synovial fluid must always be cultured[9,10].

The limitations of clinical diagnosis

A clinical diagnosis based in very typical disease is probably correct: a patient with repeated episodes of podagra and hyperuricemia most likely has gout; an acute episode of knee joint inflammation in a patient with evident radiological condrocalcinosis is, most likely, due to CPPD arthropathy. But things frequently are not that clear.

Even the most typical manifestation of gout – podagra – can result from other causes[10]. Besides, in about 50% of the patients with gout the disease starts in a different joint – most frequently in the tarsus, ankle, aquiles tendon, wrist, a MCF joint or the olecranon bursa – and in about 5% of the patients the first episode affects more than one joint[11], and oligoarticular beginning is even more frequent in women[12,13]. In older patients receiving diuretics, gout may present as moderately swollen and tender Heberden or Bouchard nodules[14]. Even joint prosthesis can be affected by gout[15].

In all these less typical presentations not rarely the disease is misdiagnosed resulting in inappropriate treatment, such as occurs when gout is mistaken for a joint infection[16,17]. Hyperuricemia most often is not accompanied by gout[18,19], and does not require treatment; in the other hand gout inflammation may occur with normal or even low serum uric acid levels[20], in general related to the ingestion of hypouricemic drugs. Most patients with gout have normal X rays of their joints. Only advanced disease may present erosive changes at the affected joints due to the local effect of tophi, of soft tissue masses due to the presence of thopi, but the diagnosis always requires MSU crystal identification.

The clinical manifestations of the arthropathy associated to CPPD crystals are less clear-cut than those of gout. Generally affecting older persons, its manifestations range from acute episodes of arthritis, generally in large or medium-sized joints, to diverse, more chronic presentations, such as osteoarthritis with mild inflammatory episodes, a symmetrical polyarthritis mimicking RA, osteoarthritis or a destructive arthropathy[21].

As it happens in gout, the clinical diagnosis may be reasonably accurate in patients with very typical disease, such as acute joint inflammation in a patient with evident radiological condrocalcinosis. But the radiological findings may be misleading because the arthritis may occur before there are enough crystals in the joint as to be radiologically detectable, or in joints where the calcification may be overshadowed by other bony structures. Also, CPPD arthropathy may result in osteoarthritis; since the radilogically visible calcification lies mainly in the joint cartilage, and the cartilage wears out as osteoarthritis progresses, condrocalcinosis may be absent in patients with advanced disease.

CPPD arthropathy is quite polymorphic and, in less typical cases, the diagnosis may not be considered and thus easily missed if a synovial fluid analysis is not done. As mentioned above, after forming, CPPD crystals are found indefinitely in the joints, even if they are asymptomatic[5]. Then, although the clinical diagnosis of the crystal arthritides appears simple, and in very typical patients the margin for error is probably small, less typical disease has good chances of being missed on clinical grounds, as it was in the case of the patient under discussion during many years.

MSU and CPPD crystal search in a synovial fluid sample is a simple procedure which offers a precise diagnostic. Being so, rheumatologists should not accept the diagnosis of crystal arthritis based only on clinical grounds and require crystal identification, just as physicians in general nowadays do not accept the diagnosis of tuberculosis on clinical grounds and require isolation of the organism.

The characteristics of the disease under discussion

As it was already noted by Hippocrates, gout may occur in men at any time after puberty[22]. The characteristics of the gout suffered by the patient described are not unusual. The high cholesterol and tryglicerides of the patient suggest that hiperuricemia in him may be a part of the insulin resistance syndrome[23], in which case diet manipulation may result in a lowering of the lipids,

and increased renal clearance of uric acid leading to lower uricemia[24].

Polyarticular CPPD arthropathy in a young person is less frequent, and in this setting it is appropriate to search for diseases to which the arthropathy may associate, and to consider the possibility of familial CPPD arthropathy, some of which are florid forms of the disease which may affect younger people[25]. Diagnosis of familial disease is based in the finding of other cases in the family. Several diseases associate to CPPD arthropathy[26], as shown in Table 1.

Table 1. Metabolic diseases predisposing to CPPD crystal deposition

	Chondrocalcinosis	Pseudogout
Hyperparathyroidism	yes	yes
Hemochromatosis	yes	yes
Hypophosphatasia	yes	yes
Hypomagnesemia	yes	yes
Hypothyroidism	probably	no
Gout	possibly	possibly
Acromegaly	possibly	no
Familial hypocalciuric hypercalcemia	possibly	no
X-linked hypophosphatemic rickets	possibly	possibly

Those of higher concern are hemochromatosis, where the arthropathy precedes the irreversible stage of liver disease, and recognition of the arthropathy may allow the detection of the disease at a treatable stage. Hyperparathyroidism is quite likely the most frequent cause of secondary CPPD arthropathy. Removal of the adenoma reverses other manifestations of hyperparathyroidism, but not the arthropathy which results from the irreversible deposition of crystals in the joint. The initially described association with hypothyroidism has not been confirmed[27].

In the patient under discussion, the very low calcium excretion and mildly raised PTH is consistent with the diagnosis of familial hypocalciuric hypercalcemia[28].

Management

Gout

a) Gouty inflammation

Joint inflammation, generally in the form of gouty attacks, is the usual clinical manifestation of gout. The attacks occur on a background of subclinical joint inflammation associated with the presence of MSU crystals in the joint cavity[29]. If an attack of gout is left untreated, most times it subsides by itself after a few weeks, likely due to the body's own anti-inflammatory mechanisms[30]. Any effective anti-inflammatory treatment results in a more rapid subsidence of the gouty attack. **Non steroidal anti-inflammatory agents** are most often the preferred treatment for gouty attacks. Different drugs have not been formally compared, and most effective ones work well provided that they are given at full doses; the response tends to be better when the treatment is started soon after the initiation of the attack.

On occasions the attack may be refractory to NSAID treatment, most often when it involves large joints and the treatment is delayed, and also in patients with polyarticular gout; this may be the reason for the lack of response of the patient under discussion.

Gout occurs often in elderly patients with previous renal or cardiovascular conditions in whom the use NSAIDs may be problematic; also the possibility of a GI bleed has to be kept in mind. **Corticosteroids** are an effective and safe alternative for the patients in whom NSAID's side effects are a concern[31,32,33,34]. They can be given both systemically – no dose studies have been carried out, but 30 mg/day of prednisone, usually work well – or intra-articularly. Small intra-articular doses – 8 mg of triamcinolone acetonide for medium size joints, 12 mg for knees – works well[35] and appear to be free of systemic effects. Such intra-articular treatment requires assurance of the diagnosis based in MSU crystal identification in a synovial fluid sample.

Rebound of the attack was likely the origin of the old recommendation of avoidance of corticosteroids in the treatment of gout, but this can be generally avoided be giving concomitantly a prophylactic dose of 0,5 to 1mg/day of colchicine.

Colchicine has been a classical treatment for inflammation in gout. Its gastrointestinal side effects represent a major inconvenience since very frequently they precede the clinical improvement of the joint symptoms, with evident dis-

comfort for the patient[36] and other less problematic treatments should probably be preferred. Intravenous colchicine is available in some countries, but may produce severe systemic and local – in case of extravasation – side affects, mostly in the elderly population, and since there are simple, safe and effective alternatives, it does not appear to be a good choice[37].

It is worth to mention that joint inflammation in gout relates to the presence of MSU crystals in the joint cavity, and appears to be independent to the serum uric acid levels; therapeutic reduction of uricemia has no effect on the attack of gout, and it has been suggested that the brisk reduction of uricemia produced by hypouricemic drugs may trigger or worsen the gouty attack.

b) Prophylaxis of new attacks

Gout is an episodic disease; the daily administration of colchicine 0,5 to 1 mg is very effective in preventing new episodes of inflammation. The lower dose is sufficient for most patients, but occasional ones may require – at least at the initiation of the treatment – doses up to 2 mg/day. Patients not tolerating daily colchicine can be tried in an every other day schedule. Occasional patients tolerate colchicines poorly. A reasonable alternative is to prescribe a daily small dose of a NSAID (such as 250 mg of naproxen).

During the intercritical periods, there is a mild subclinical inflammation – shown by mildly raised cell counts in the SF – in the gouty joints, which is related to the continuing presence of MSU crystals. Daily administration of colchicine reduces the slightly raised sinovial fluid cell count in the asymptomatic gouty joints, indicating that the baseline subclinical inflammation has settled at a lower level[38], which appears to be more stable, and on which gouty attacks arise with more difficulty.

c) Dissolving the MSU crystals

Inflammation in gout relates to the presence of MSU crystals in the joint cavity or tendon sheets, bursae or soft tissue as tophi. MSU crystals form as a consequence of hiperuricemia (although other local factors of the cartilage collagen may facilitate epitaxial formation of MSU crystals[39]). However, the deposition of MSU crystals is a reversible phenomenon. Normalization of uricemia leads to crystal disappearance, and without crystals gout is not possible.

Since the introduction of hypouricemic drugs, tophi are known to slowly disappear after normalizing the uricemia[40]. After starting hypouricemic treatment, lower levels of uricemia result in faster rate of reduction in the size of tophi[41]; these data indicate that the lower are the levels of uricemia achieved, the faster is the rate of dissolution of MSU crystals. In practice, when the aim of inducing hypouricemia is to dissolve the crystals – that is, at the initiation of the treatment and during approximately the first year, lower levels of serum uric acid appear desirable. Also, after starting effective hypouricemic treatment, the time required to free the joints from MSU crystals is longer in joints in which longer time had passed from the initial attack of gout – and henceforth MSU crystals had been accumulating during a longer period of time[42].

All together, these data indicate that lower levels of treatment-induced normouricemia result in faster dissolution of the MSU crystals. Given that joint inflammation is not possible in the absence of the crystals, gout can be considered cured. However, measures or treatment to maintain uricemia in normal levels are necessary to avoid the formation of new crystals, and, with them, new gouty attacks or tophi. Reappearance of tophi and gout after discontinuing successful hypouricemic treatment – or making it intermittent[43] – has been reported[44].

Diet generally results in only modest reduction of uricemia, and for many patients is unpractical. For those patients in whom hyperuricemia associates to the insulin resistance syndrome, a reduction of the calories and fat, besides reducing the blood lipids, results also in an increase of the renal clearance of urate and a consequent decrease of blood uric acid[24]. In occasional patients, diet may be sufficient treatment.

Alcohol consumption results in hyperuricemia through two mechanisms: uric acid synthesis is increased due to increased catabolism of adenine nucleotides[45], and at the same time results in a lowered clearance of uric acid. Beer drinking has a more pronounced influence in the uric acid levels due to its content in guanosine from the yeast, which is catabolized in uric acid. Alcohol restriction – especially if coming from beer – is a useful measure for reduction of uricemia in gouty patients[46].

CPPD arthropathy

We lack the means for dissolving CPPD crystals

after they have formed. Therefore, in the management of these arthropathies we have to deal with the consequences of the presence of the crystals in the joints.

a) CPPD crystal inflammation

Acute attacks of arthritis related to CPPD crystals are managed as the attacks of gout: non steroidal anti-inflammatory agents or eventually corticosteroids[47] are appropriate treatments, and should be used following the same guidelines described for the treatment of gout. The role of colchicine in this setting has not been properly evaluated. Some patients may have flares of inflammation – often oligoarticular, or sequential, frequently superimposed to secondary osteoarthritis – of very variable intensity, which may be minor but bothersome. These patients generally benefit of a small daily dose of a NSAID.

b) CPPD crystal related osteoarthritis

With time, many patients with CPPD arthropathy develop osteoarthritis, which symptoms – in the absence of inflammation – should be approached as primary osteoarthritis. In this setting serious joint damage leading to joint replacement is not rare.

Endereço para correspondência
Margarida Oliveira
Reumatologia
Hospitais da Universidade
3000-075 Coimbra

Bibliography

1. McCarty DJ, Hollander JL: Identification of urate crystals in gouty synovial fluid. Ann Intern Med 1961; 54: 452-460.
2. Kohn NN, Hughes RE, McCarty DJ, Faires JS. The significance of calcium pyrophosphate crystals in the synovial fluid of arthritic patients: the "pseudogout syndrome". II. Identification of crystals. Ann Intern Med 1962; 56: 738-745.
3. Pascual E, Batlle-Gualda E, Martínez A, Rosas J, Vela P. Synovial fluid analysis for diagnosis of intercritical gout. Ann Intern Med 1999; 131: 756-759.
4. Li-Yu J, Clayburne G, Sieck M, Beutler A, Rull M, Eisner E, Schumacher HR 8 Jr. Treatment of chronic gout. Can we determine when urate stores are depleted enough to prevent attacks of gout? J Rheumatol 2001;28:577-80
5. Martínez A, Pascual E. Intra and extracellular CPPD crystals are regularly found in the synovial fuid of uninflamed joints of CPPD related arthropathy. Arthritis Rheum 1995;38:S246.
6. Pascual E. The diagnosis of gout and CPPD crystal arthropathy (editorial). Brit J Rheumatol 1996;35:306--308.
7. Pascual E, Tovar J, Ruiz MT. The ordinary light microscope: an appropriate tool for the detection and identification of crystals in synovial fluid. Ann Rheum Dis 1989;48:983-998
8. Ivorra J, Rosas E, Pascual E. Most calcium pyrophosphate crystals appear as non-birefringent. Ann Rheum Dis 1999;58:582-584.
9. Batlle Gualda E, Tovar Beltrán JV, Pascual Gómez E, Salas Heredia E. Artritis séptica con microcristales: una causa de error diagnóstico. Med Clin (Barc) 1987,89: 281-284
10. Rogachefsky RA, Carneiro R, Altman RD, Burkhalter WE. Gout presenting as infectious arthritis: two case reports. J Bone Joint Surg 1994;76A:269-273.
11 Bolamaski IS, Schumacher HR. Podagra is more than gout. Bull Rheum Dis 1984;34:1-8.
12. Meyers OL, Monteagudo FSE. Gout in femeles: an analysis of 92 patients. Clin Exp Rheumatol 1985;3: 105-109.
13. Lally EV, Ho G, Kaplan RS. The clinical spectrum of gouty arthritis in women. Arch Intern Med 1986;146; 2221-2225.
14. Lally EV, Zimmerman B, Ho G, Kaplan RS. Urate mediated inflammation in nodal osteoarthritis: clinical and roentgenographic correlations. Arthritis Rheum 1989;32:86-90.
15. Williamson SC, Roger DJ, Petrera P, Glockner F. Acute gouty arthropathy after total knee arthroplasty: a case report. J Bone Joint Surg 1994;76A:126-128.
16. Daniels ID, Friedman EA. Missed diagnosis of acute arthritis gout in kidney transplant patients. New York State J of Medicine 1993;93:55-57.
17. Rogachefsky RA, Carneiro R, Altman RD, Burkhalter WE. Gout presenting as infectious arthritis. J Bone Joint Surg 1994;76A:269-273.
18. Linang MH, Fries FJ. Asymptomatic hyperuricemia: the case for conservative management. Ann Intern Med 1978;86:666-670.
19. Fessel JW. Siegelaub AB, Johnson AS. Correlations and consequences of asymptomatic hyperuricemia. Arch Intern Med 1973;132:44-54.
20. McCarty DJ. Gout without hiperuricemia. JAMA 1994;371:302-303.
21. McCarty DJ. Calcium pyrophosphate dihydrate crystal deposition disease. Arthritis Rheum 1976; 19: 275--286.
22. Hippocrates: the genuine works of Hippocrates. Vols I y II Traducido del griego con una discusión preliminar y anotaciones de Francis Adams. Nueva York, Woods, 1886.
23. Rathmann W, Funkhouser E, Dyer AR, Roseman JM. Relations of hyperuricemia with the various components of the insulin resistance syndrome in young black and white adults: the CARDIA study. Coronary Artery Risk Development in Young Adults. Ann Epidemiol 1998 May;8(4):250-261

24. Tirahones FJ, Pérez Lindón G, C-Soriguer FJ, Pareja A, Sánchez Guijo P, Collantes E. Dietary alterations in plasma very low density lypoprotein levels modify renal excretion of urates in hyperuricemic-hypertriglyceridemic patients. J Clin Endocrinol Metab 1997;82: 1188-1191.
25. Reginato AJ, Reginato AM, Fernandez-Dapica MP, Ramachandrula A. Familial calcium pyrophosphate crystal deposition disease or calcium pyrophosphate gout. Rev Rhum Engl Ed 1995;62:376-391
26. Jones AC et al.: Diseases associated with calcium pyrophosphate deposition disease. Sem Arthritis Rheum 1992; 22:188-202.
27. Komatireddy GR, Ellman MH, Brown NL. Lack of association between hypothyroidism and chondrocalcinosis. J Rheumatol 1989;16:807-808
28. Heath DA. Familial hypocalciuric hypercalcemia. Rev Endocr Metab Disord 2000 Nov;1(4):291-296
29. Pascual E: Persistence of monosodium urate crystals, and low grade inflammation, in the synovial fluid of untreated gout. Arthritis Rheum 1991; 34: 141-145.
30. Murakami Y, Akahoshi T, Kawai S, Inoue M, Kitasato H. Antiinflammatory effect of retrovirally transfected interleukin-10 on monosodium urate monohydrate crystal-induced acute inflammation in murine air pouches. Arthritis Rheum 2002;46: 2504-2513
31. Ritter J, Kerr LD, Valeriano-Marcet J, Spiera H. ACTH revisited: Effective treatment for acute crystal induced synovitis in patients with multiple medical problems J Rheumatol 1994;21:696-699.
32. Siegel LB, Alloway JA, Nashel DJ. Comparison of Adrenocortocotropic Hormone and Triamcinolone Acetonide in the treatment of Acute Gouty Arthritis. J Rheumatol 1994;21:1325-1327.
33. Axelrod D, Preston S. Comparison of parenteral adrenocorticotropic hormone with oral indometacin in the treatment of acute gout. Arthritis Rheum 1988: 31:803-805.
34. Pascual E, Trenor P, Medrano C. Management of gout in patients with renal insufficiency and a gastrointestinal bleed – an answer to Dr Dunne's letter. Br J Rheumatol 1995;34:481-482.
35 . Fernández C, Noguera R, González JA, Pascual E. Treatment of acute gouty attacks with a small dose of intra-articular triamcinolone acetonide J Rheumatol 1999;26:2285-2286
36. Ahern MJ, Reid C, Gordon TP, McCredie M, Brooks MP, Jones M. Does colchicine Work?. The results of the first controlled study in acute gout. Aust NZ J Med 1987;17:301-304.
37. Liu YK, Hymowitz R, Carroll MG. Marrow aplasia induced by colchicine. Arthritis Rheum 1978;21:731--736
38. Pascual E, Castellano JA. Treatment with colchicine decreases the white cell counts in the synovial fluid of asymptomatic knees which contain monosodium urate crystals. J Rheumatol 1992;19:600-603.
39. Pascual E, Ordóñez S. Orderly arrayed deposit of urate crystals in gout suggest epitaxial formation. Ann Rheum Dis 1998;57:255.
40. Gout and hyperuricemia. Wyngaarden JB and Kelley WN eds. Grune & Stratton, London, 1976.
41. Pérez-Ruiz F, Calabozo M, Pijoan JI, Herrero-Beites AM, Ruibal A. Effect of urate lowering therapy on the velocity of size reduction of tophi in chronic gout. Arthritis Rheum (Arthritis Care Res) 2002;47:356-360
42. Pascual E. Time to urate crystal disappearance from gouty joints with hypouricemic treatment relates to the duration of the disease. Ann Rheum Dis 2002;61 (Suppl 1):228
43. Bull PW, Scott JT, Intermittent control of hyperuricemia in the treatment of gout. J Rheumatol 1989;16: 1246-1248.
44. van Lieshout-Zuidema MF, Breeveld FC. Withdrawal of longterm anti-hyperuricemic therapy in tophaceous gout. J Rheumatol 1993;20:1383-1385.
45. Feller J, Fox IH. Ethanol induced hyperuricemia. Evidence for increased urate production by activation of adenine nucleotide turnover. N Eng J Med 1982;307: 1598-1602.
46. Gibson T, Rodgers AV, Simmonds HA, Toseland P. Beer drinking and its effect on uric acid. Br J Rheumatol 1984;23:203-207
47. Roane DW, Harris MD, Carpenter MT, Finger DR, Jarek MJ, Alloway JA, Erickson AR, Venenzi WE, Drehmer TJ. Prospective use of intramuscular triamcinolone acetonide in pseudogout. J Rheumatol 1997;24:1168-1170.

PROTOCOLO DE MONITORIZAÇÃO DA ESPONDILITE ANQUILOSANTE – PMEA

Helena Canhão
João Eurico Fonseca
Walter Castelão
Mário Viana de Queiroz

Hospital de Santa Maria, Lisboa
Hospital de Egas Moniz, Lisboa
Faculdade de Medicina da Universidade de Lisboa

RESUMO

A espondilite anquilosante (EA) é uma doença reumática crónica com um envolvimento articular predominantemente axial. Até recentemente, a terapêutica assentava na administração de fármacos anti-inflamatórios e em medidas de medicina física e reabilitação. Nos últimos anos assistimos à introdução no mercado de terapêuticas biológicas, potencialmente eficazes no tratamento da EA. A disponibilidade destes fármacos tornou ainda mais crucial a existência de protocolos de seguimento e de avaliação dos doentes com EA.

Baseados na revisão da literatura e dos instrumentos mais consensualmente utilizados em ensaios clínicos, os autores propõem um protocolo para avaliação clínica e funcional de doentes com o diagnóstico de espondilite anquilosante. Pretende-se que o protocolo seja de fácil utilização na prática clínica diária, adaptado à realidade portuguesa e que contribua para uma melhor avaliação dos doentes com EA.

Palavras-chave: Espondilite Anquilosante; Protocolo; Avaliação; Monitorização.

ABSTRACT

Ankylosing Spondylitis (AS) is a chronic rheumatic disease with a preferential involvement of axial skeleton. Until recently, therapy was based in non-steroidal anti-inflammatory drugs and physiotherapy. In the last few years the introduction of biological therapies stressed the need to use standardised instruments to accuretly assess the efficacy and safety of these drugs.

The authors propose a protocol for the clinical and functional evaluation of AS patients and hope that it can be simple, adapted to the portuguese clinical practice and also that it can contribute to a better evaluation of AS patients.

Key-words: Ankylosing Spondylitis; Protocol; Evaluation; Assessment.

PROTOCOLO DE MONITORIZAÇÃO DA ESPONDILITE ANQUILOSANTE - PMEA

Helena Canhão[*/***], João Eurico Fonseca[**/***]
Walter Castelão[*], Mário Viana de Queiroz[*/***]

A Espondilite Anquilosante (EA) é uma artropatia inflamatória com expressão e evolução clínicas muito variáveis de indivíduo para indivíduo. Os critérios de classificação mais consensuais são os critérios de Nova Iorque modificados[1], que incluem: sacroileíte documentada por radiografia, lombalgia inflamatória e rigidez com mais de 3 meses de duração, limitação da mobilidade da coluna e limitação da expansão torácica.

Os sintomas dolorosos associados à EA respondem caracteristicamente bem à terapêutica com anti-inflamatórios não esteróides (AINE)[2]. Por este motivo, até recentemente, a terapêutica da EA assentava na utilização de AINE e em medidas de Medicina Física e Reabilitação. Ao contrário do que se passa na AR, na EA não dispúnhamos de fármacos classificados como modificadores da doença (DMARDs), sobretudo considerando o envolvimento axial da doença. Na literatura estão publicados dois estudos randomizados e controlados[3,4], utilizando sulfasalazina na terapêutica da EA, que demonstraram benefício no envolvimento periférico, mas não no envolvimento axial. O metotrexato é utilizado nos casos refractários, mas não há evidências robustas que suportem a sua utilização[5,6]. Nos últimos anos têm surgido cada vez mais evidências de que os antagonistas do *tumor necrosis factor alfa (TNF),* podem ser eficazes no envolvimento axial da EA[7,8]. Mas a eficácia a longo prazo destes fármacos e a sua capacidade para alterar o curso da doença ainda estão por esclarecer. Assim, existe uma necessidade crescente de efectuar um seguimento rigoroso e objectivo dos doentes com EA. A monitorização clínica só é possível com um suporte escrito estruturado, que seja de rápida execução, reprodutível e permita obter dados relativos à evolução da doença. Para além disso, um protocolo deste género deverá incluir uma avaliação inicial pormenorizada, que possibilite uma análise exaustiva das características da doença, das patologias associadas e das terapêuticas anteriormente efectuadas. Esta necessidade é particularmente relevante na EA, pois não há um consenso definitivo em relação a quais os melhores instrumentos de avaliação a seleccionar[9].

O protocolo de monitorização clínica da EA (PMEA) que aqui publicamos, à semelhança do publicado para a artrite reumatóide (PMAR)[10], permite a criação de uma base de dados das características epidemiológicas dos doentes com EA e pode funcionar também como instrumento de orientação para decisões terapêuticas.

No nosso país, seria útil que os vários centros de reumatologia utilizassem meios semelhantes na avaliação dos doentes com EA, o que permitiria a constituição de bases de dados comuns, contribuindo para a realização de estudos multicêntricos prospectivos e para a avaliação da eficácia e segurança das novas terapêuticas.

São raros os protocolos de monitorização da EA publicados, pelo que nos parece muito útil a apresentação deste protocolo. O PMEA foi desenvolvido de acordo com orientações que fomos obtendo a partir da literatura e de ensaios clínicos e tem sido aplicado a alguns doentes da Consulta de Reumatologia do Hospital de Santa Maria. A duração do preenchimento da primeira avaliação é de cerca de 30 minutos e as reavaliações demoram cerca de 15 minutos. Esperamos que a sua publicação seja um contributo para uma discussão mais alargada da melhor forma de avaliar os doentes com EA e que contribua para um melhor seguimento destes doentes.

No PMEA, a avaliação inicial é composta por uma folha de rosto que contém dados identificadores do doente como o nome completo, a morada e o telefone e está preparada para ser se-

* Unidade de Reumatologia, Hospital de Santa Maria, Lisboa
** Serviço de Reumatologia, Hospital de Egas Moniz, Lisboa
*** Faculdade de Medicina da Universidade de Lisboa

parada do restante registo, de forma a garantir o anonimato do doente. O protocolo na primeira visita, reúne dados demográficos do doente: nome, data de nascimento, sexo, raça, naturalidade, estado civil, situação profissional no início da doença e actual e escolaridade. Inclui ainda outros dados como o peso, altura, sinais vitais, hábitos tabágicos e alcoólicos. Regista-se também a data do início da doença e do diagnóstico, a data da primeira consulta de reumatologia, o número de consultas de reumatologia por ano, se cumpre ou não os critérios de Nova Iorque modificados e as terapêuticas prévias para a EA.

O envolvimento da doença é classificado como apenas axial ou axial e periférico e a sacroileíte radiológica nos graus de I a IV[11] e uni ou bilateral.

Para avaliação da actividade da doença, utilizamos o *Bath Ankylosing Spondylitis Disease Activity Index*[12] (BASDAI) de acordo com os critérios recentemente considerados mais consensuais[13]. Este questionário simples, preenchido pelo doente, com 6 questões, consiste em 3 perguntas que avaliam dor em 3 locais de envolvimento (axial, periférica e entesis), 2 perguntas sobre rigidez matinal (duração e intensidade) e uma sobre fadiga. A resposta é fornecida com base em 6 escalas visuais analógicas com 10 cm de comprimento. A pontuação total é obtida pela média das diferentes pontuações. A doença é considerada activa quando o BASDAI é superior a 4.

A avaliação da mobilidade é efectuada utilizando os parâmetros definidos pelo *Assessments in Ankylosing Spondylitis* (ASAS)[14]. Este grupo de trabalho foi constituído em 1995 tendo como objectivo estabelecer normas de actuação consensuais na EA. Os parâmetros identificados para a avaliação da mobilidade foram o teste de *Schober*, a variação da amplitude torácica em inspiração e expiração e a distância occipital-parede.

No nosso protocolo e de acordo com a opinião generalizada[13] a avaliação funcional é obtida através do *Bath Ankylosing Spondylitis Functional Index* (BASFI)[15] que consiste em dez perguntas sobre capacidade funcional, também avaliadas através de escalas analógicas com 10 cm de comprimento.

Além destes índices, incluímos na avaliação a contagem e descrição da localização do envolvimento articular periférico e das entesis, as manifestações extra-articulares, cirurgias osteo-articulares anteriores e duas escalas visuais analógicas de actividade global da doença avaliada pelo doente e pelo médico.

O registo de exames laboratoriais inclui velocidade de sedimentação (VS), proteína C reactiva (PCR) e dados laboratoriais das alterações consideradas relevantes. São registadas a terapêutica actual, os seus efeitos adversos e a avaliação global da resposta ao tratamento, além de observações consideradas pertinentes. No final elabora-se um plano para a próxima visita.

As avaliações seguintes trimestrais, constituem uma versão simplificada da avaliação inicial. Na primeira página é feita a actualização de dados como o peso, situação profissional, aparecimento de novas manifestações extra-articulares, envolvimento articular periférico e entesites. Faz-se a avaliação da actividade através do BASDAI, da capacidade funcional com o BASFI e da mobilidade com as 3 manobras descritas anteriormente. Incluem-se novamente as escalas visuais para avaliação da actividade da doença pelo doente e pelo médico. Registam-se intercorrências surgidas desde a última consulta, observações consideradas pertinentes e o plano a cumprir.

O desenho deste protocolo foi efectuado de acordo com os instrumentos de avaliação considerados mais consensuais e permite caracterizar os domínios considerados pertinentes pelo ASAS[13]: função, dor, mobilidade da coluna, avaliação global da actividade da doença pelo doente, rigidez, articulações periféricas e entesis, reagentes de fase aguda e fadiga.

Os outros pontos destacados pelo ASAS são as alterações radiológicas da coluna cervical e lombar, articulações sacro-ilíacas e coxo-femorais. Os índices compostos aceites para essa avaliação são o *Bath Ankylosing Spondylitis Radiology Index* (BASRI)[16] e o *Stoke Ankylosing Spondylitis Spinal Score* (SASSS)[17]. No entanto, cada vez mais as alterações radiológicas são consideradas pouco sensíveis à mudança, e por isso são pouco utilizadas como critério de variação entre duas avaliações[18]. Recentemente, a ressonância magnética (RMN) tem sido objecto de estudo, para eventual validação como instrumento de avaliação das modificações estruturais[19]. Ainda não há posições de consenso nesta área, nem sistemas de pontuação validados no entanto, é nossa intenção, sobretudo em doentes que vão ser submetidos a terapêuticas biológicas, procedermos a avaliação prévia, aos 6 meses, 1 ano e depois anual por RMN.

Este protocolo foi também desenhado para

monitorização da evolução e avaliação da resposta a fármacos. Assim, permite-nos o registo das pontuações do BASDAI em visitas sucessivas – alguns trabalhos consideram variações significativas a melhoria em 50% em 2 visitas separadas por 2 meses de intervalo. Permite também avaliar a melhoria, de acordo com os critérios do ASAS: melhoria de 20% em três parâmetros, sem agravamento superior a 20% no quarto. Estes parâmetros são: função (BASFI), dor (EVA da dor ou média da dor do BASDAI), avaliação global da doença pelo doente (EVA), rigidez (média da rigidez do BASDAI).

Em conclusão, o PMEA parece-nos ser de fácil aplicabilidade e interpretação e pode permitir um seguimento mais rigoroso dos doentes com EA.

Referências Bibliográficas

1. van Der Linden SM, Vakenburg HA, Cat SA. Evaluation of diagnostic criteria for ankylosing spondylitis: a proposal for modification of the New York criteria. Arthritis Rheum 1984; 27: 361-8.
2. Dougados M, Revel M, Khan MA. Spondylarthropathy treatment: progress in medical therapy. Baillieres Clin Rheumatol 1998; 12: 717-36
3. Dougados M, van der Linden S, Leirisalo-Repo M et al. Sulfasalazine in the treatment of spondyloarthropathy. A randomized multicenter, double-blind, placebo-controlled study. Arthritis Rheum 1995; 38: 618-27
4. Clegg DO, Reda DI, Weisman MH et al. Comparison of sulfasalazine and placebo in the treatment of ankylosing spondylitis: a Department of Veterans Affairs Cooperative Study. Arthritis Rheum 1996; 39: 2004-12
5. Biasi D, Carletto A, Caramashi P et al. Efficacy of methotrexate in the treatment of ankylosing spondylitis: a three-year open study. Clin Rheumatol 2000; 19: 114-17
6. Altan L, Bingol U, Karakoc Y et al. Clinical investigation of methotrexate in the treatment of ankylosing spondylitis. Scand J Rheumatol 2001; 30: 255-9
7. Brandt J, Haibel H, Cornely D et al. Successful treatment of active ankylosing spondylitis with the anti--tumor necrosis factor alpha monoclonal antibody infliximab. Arthritis Rheum 2000; 43(6): 1346-52
8. Gorman JD, Sack KE, Davis JC Jr. Treatment of ankylosing spondylitis by inhibition of tumor necrosis factor alpha. N Engl J Med 2002; 346(18): 1349-56
9. Khan MA. Ankylosing spondylitis: introductory comments on its diagnosis and treatment. Ann Rheum Dis 2002; 61 (Suppl III): iii3-iii7
10. Fonseca JE, Canhão H, Reis P, Jesus H, Pereira da Silva JA, Viana Queiroz M. Protocolo de Monitorização Clínica da Artrite Reumatóide. Jornal CIAR 2001; 11: 113-118.
11. Resnick D, Niwayama G. Ankylosing spondylitis. In Resnick D, Niwayama G, eds, Diagnosis of bone and joint disorders. Philadelphia; WB Saunders 1981; 1040-102
12. Garrett S, Jenkinson T, Kennedy LG et al. A new approach to defining disease status in ankylosing spondylitis: the Bath ankylosing spondylitis disease activity index. J Rheumatol 1994; 21(12): 2286-91
13. van der Heijde D, Braun J, McGonagle D, Siegel J. Treatment trials in ankylosing spondylitis: current and future considerations. Ann Rheum Dis 2002; 61 (Suppl III): iii24-iii32
14. van der Heijde D, Bellamy N, Calin A et al. Preliminary core sets for endpoints in ankylosing spondylitis: assessments in ankylosing spondylitis working group. J Rheumatol 1997; 24: 2225-9
15. Calin A, Garrett S, Whitelock H et al. A new approach to defining functional ability in ankylosing spondylitis: the development of the Bath ankylosing spondylitis functional index. J Rheumatol 1994; 21(12): 2281-5
16. Calin A, Mackay K, Brophy S. A new dimension to outcome: application of the Bath ankylosing spondylitis radiology index. J Rheumatol 1999; 26: 988-92
17. Taylor HG, Wardle T, Beswick EJ, Dawes PT. The relations-hip of clinical and laboratory measurements to radiological change in ankylosing spondylitis. Br J Rheumatol 1991; 30: 330-5
18. Spoorenberg A, de Vlam K, van der Heijde D et al. Radiological scoring methods in ankylosing spondylitis: reliability and sensivity to change over one year. J Rheumatol 1999; 26: 997-1002
19. Braun J, Golder W, Bollow M, Sieper J, van der Heijde D. Imaging and scoring in ankylosing spondylitis. Clin Exp Rheumatol 2002 Nov-Dec;20(6 Suppl 28):S178-84.

SUBLUXAÇÃO ATLOIDO-ODONTOIDEA NUMA CRIANÇA COM ARTRITE IDIOPÁTICA JUVENIL OLIGOARTICULAR

C. Resende, H. Canhão, J. E. Fonseca, W. Castelão,
A. Neto, J. C. Teixeira Costa, M. Cassiano Neves,
J. Monteiro, M. Viana Queiroz

Unidade de Reumatologia
Serviço de Ortopedia
Hospital de Santa Maria, Lisboa

RESUMO

Resumo: Descrevemos um caso de Artrite idopática juvenil (AIJ) oligoarticular persistente com envolvimento da coluna cervical, sob a forma de subluxação atloido-odontoideia, cerca de dois anos após o início da doença. Os autores fazem uma revisão do envolvimento da coluna cervical na AIJ, abordando a importância do seu diagnóstico diferencial, meios complementares de diagnóstico e terapêutica apropriada.

Palavras-Chave: Subluxação Atloido-Odontoidea; Artrite Idopática Juvenil (Subtipo Oligoarticular); Abordagem Médica e Cirúrgica

ABSTRACT

Abstract: We describe a case of juvenile idiopathic arthritis subtype persistent oligoarthritis with cervical spine involvement, which developed atlantoaxial instability 2 years after the onset of the disease.
The authors made a review about the cervical spine involvement in juvenile idiopathic arthritis, including the differential diagnosis, radiological imaging and appropriate therapy.

Key-Words: Atlantoaxial Instability; Persistent Oligoarthritis Subtype; Juvenile Idiopathic Arthritis; Medical and Surgical Therapy

SUBLUXAÇÃO ATLOIDO-ODONTOIDEA NUMA CRIANÇA COM ARTRITE IDIOPÁTICA JUVENIL OLIGOARTICULAR

C. Resende*, H. Canhão*, J.E. Fonseca*, W. Castelão*, A. Neto*,
J. C. Teixeira Costa*, M. Cassiano Neves**, J. Monteiro**, M. Viana Queiroz*

Introdução

O envolvimento da coluna cervical constitui uma complicação bem conhecida das formas clínicas de início sistémico e poliarticular da Artrite Idiopática Juvenil (AIJ). [1-3]

Pelo contrário, no sub-grupo da doença de início oligoarticular, esta complicação é considerada muito rara, quer no início, quer mesmo no decurso da doença.

Apresentamos o caso clínico de uma criança do sexo feminino com o diagnóstico de AIJ de início oligoarticular que desenvolveu uma subluxação atloido-odontoidea com instabilidade rotatória cerca de dois anos após o início da doença.

Caso clínico:

Criança do sexo feminino, 6 anos de idade, aparentemente saudável até aos 4 anos, altura em que inicia um quadro de oligoartrite assimétrica dos membros inferiores (tibiotársica esquerda e, posteriormente, joelho direito). Um ano após o início deste quadro foi referenciada ao nosso hospital. Estava medicada com ibuprofeno na dose de 30 mg/kg/dia e deflazacort na dose de 0,2 mg/Kg/dia sem melhoria clínica. Na história clínica negava febre, astenia, perda de peso e anorexia, adenopatias, lesões cutâneas, lesões oculares, queixas respiratórias, cardíacas, genitourinárias ou gastrointestinais sugestivas de infecção, doença auto-imune ou neoplásica. De realçar no seu contexto familiar, que a mãe estava a ser tratada com anti-bacilares por lhe ter sido diagnosticada uma tuberculose pulmonar um ano antes. Ao exame objectivo, a criança apresentava-se com um bom estado geral, apirética, sem adenopatias ou hepatoesplenomegália. À auscultação cardíaca e pulmonar não se observaram alterações. Apresentava sinais inflamatórios ao nível do joelho direito sem flexo e sinais inflamatórios ao nível da tibiotársica esquerda com deformação em valgo. Verificava-se claudicação da marcha, não apresentando atrofia dos quadricípedes. Restante exame osteoarticular sem alterações. Realizou vários exames complementares de diagnóstico que revelaram: Hemoglobina (Hb)-12.1g/dl, leucócitos-10.700/mm^3, plaquetas- 420.000/mm^3, velocidade de sedimentação eritrocitária (VS)-40mm/1ªh, proteína C reactiva (PCR)-2,5mg/dl (<0,5mg/dl), proteinograma, função hepática e renal sem alterações; o estudo imunológico apresentava anticorpos antinucleares (ANA)-1/640 (<1/80), RA *test* e reacção Waaler-Rose-negativos. Efectuou também exame oftalmológico que foi normal. O exame radiológico das articulações afectadas mostrava diminuição da mineralização óssea e tumefação das partes moles sem outras alterações. Por persistência da artrite, realizou uma biópsia sinovial da articulação tibiotársica esquerda, cujo exame bacteriológico (incluindo a pesquisa de *Mycobacterium tuberculosis)* se revelou estéril tendo o exame anatomo-patológico revelado alterações inflamatórias inespecíficas. A tomografia computorizada (TAC) da tibiotársica e pé esquerdo revelou aspectos sugestivos de artrite, sem qualquer alteração das estruturas ósseas sugestivas de infecção. Por apresentar actividade clínica e laboratorial (parâmetros de fase aguda elevados) da doença e tendo sido afastado um processo infeccioso, a criança foi submetida a duas sinovectomias químicas do joelho direito e da tibiotársica esquerda. O deflazacort foi gradualmente parado e iniciou metotrexato (MTX) oral na dose de 7,5 mg/m^2/ /semana e ácido fólico (1 comprimido /semana) mantendo a dose de ibuprofeno, com melhoria gradual da

*Unidade de Reumatologia, Hospital Santa Maria, Lisboa
**Serviço de Ortopedia, Hospital Santa Maria, Lisboa

actividade clínica e laboratorial da doença. Em Abril de 2001, e persistindo, ainda, a artrite da tibiotársica esquerda, a criança desenvolveu uma contractura cervical com flexão para a direita e limitação funcional da extensão e rotação esquerda (Fig. 1). Não apresentava sinais inflamatórios locais no pescoço ou orofaringe, adenopatias ou queixas neurológicas. Analiticamente não se observaram outras alterações à excepção de uma diminuição discreta no valor da Hb (11.3 mg/dl) e aumento da VS (53mm/1ªh). Manteve a terapêutica com anti-inflamatório e iniciou fisioterapia; no entanto, por não se verificar melhoria clínica foi submetida a uma TAC da coluna cervical que revelou instabilidade rota-tória C1-C2 (subluxação da articulação atloido-odontoidea esquerda), *«pannus»* ao nível da odontóide e ausência de erosões (Fig. 2, 3, 4). Foi internada para fazer repouso e tracção cutânea tipo «cabresto» no plano do leito com 0,5 kg durante cerca de 1 mês com melhoria da contractura cervical. Efectuou ressonância magnética de controle verificando-se redução da instabilidade rotatória, mantendo o *«pannus»* ao nível da odontóide (Figs. 5, 6, 7). Teve alta para consulta externa com a indicação de uso de colar cervical rígido. A dose de MTX foi aumentada para 10 mg/m^2/semanal e, posteriormente, para 15mg/ /m^2/semanais, verificando-se uma boa resposta clínica e da capacidade funcional. Actualmente, passados 9 meses desde o episódio da contractura cervical, a criança apresenta-se sem queixas de cervicalgias e sem limitação da mobilidade da coluna cervical (Figs 8, 9, 10). Não apresenta sinais de oligoartrite (Figs 11, 12, 13). Verificou-se uma melhoria dos parâmetros analíticos (VS--12mm/1ªh, PCR-<0,3 mg/dl, Hb-12,6 g/dl, leucócitos-5.600/mm^3, plaquetas-37.3000/ /mm^3). Mantêm o colar cervical durante o repouso nocturno e a terapêutica farmacoló-

Figura 1.

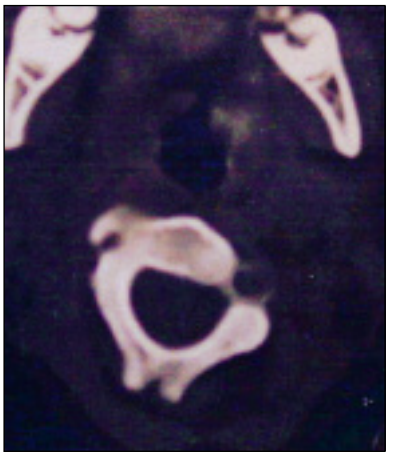

Figura 2.

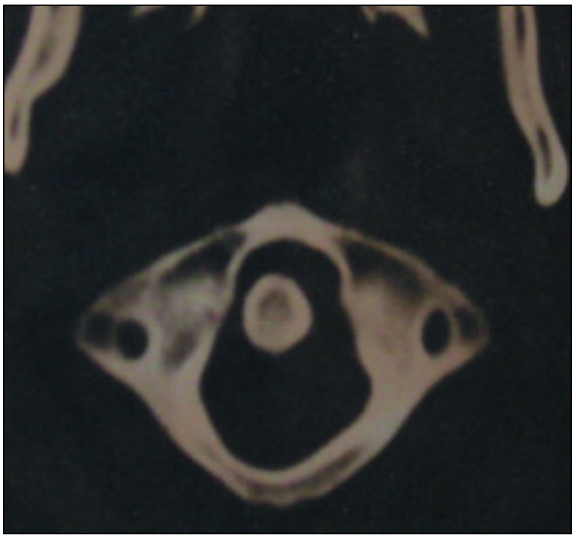

Figura 3.

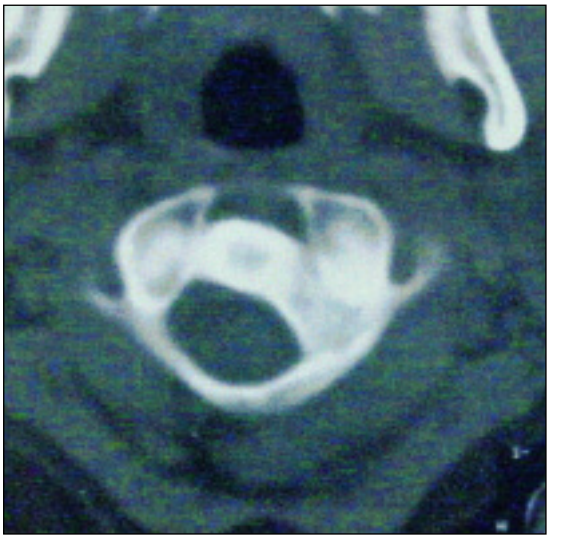

Figura 4.

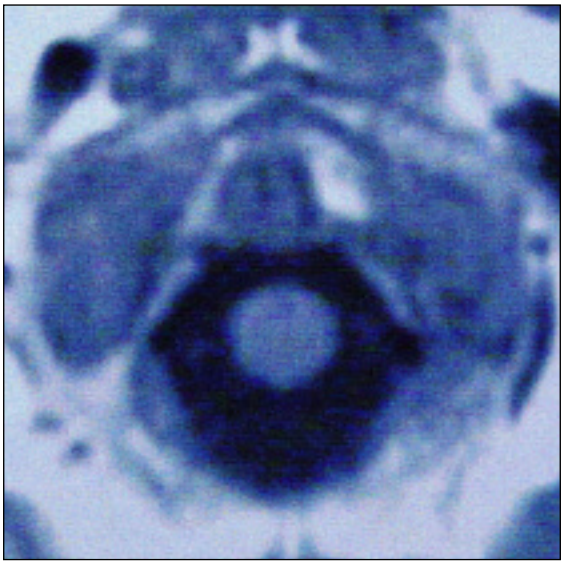

Figura 5.

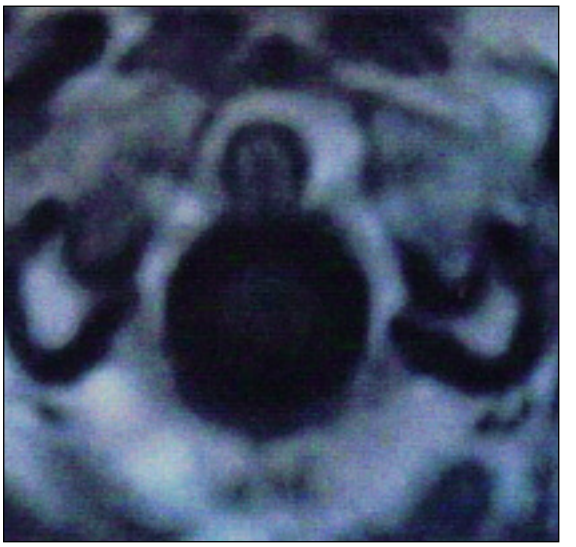

Figura 6.

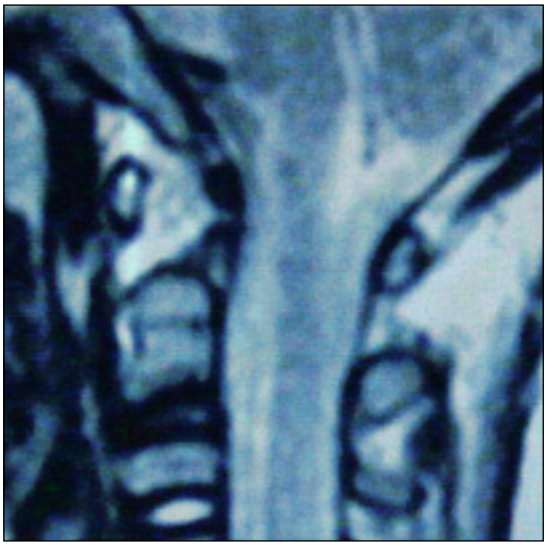

Figura 7.

Figura 8.

gica instituída (ibuprofeno, MTX e ácido fólico) sem quaisquer efeitos adversos.

Discussão

A contractura cervical, denominada como *torcicolis* pode ser observada em crianças. Embora na maioria dos casos se trate de uma situação autolimitada, benigna, o diagnóstico diferencial é importante, pois pode resultar de diferentes causas: inflamatórias, infecciosas, traumáticas ou neoplásicas.[1-3]

Dentro das causas inflamatórias, o envolvimento da coluna cervical é comum nas crianças com AIJ, principalmente nos sub-grupos de início sistémico ou poliarticular, ocorrendo em cerca de metade dos casos.[4-5] No entanto, constitui uma manifestação rara na AIJ de início oligoarticular.

Com base na nova classificação das AIJ proposta em Durban 1997 pela «*Internacional League Associations of Rheumatology*» (ILAR)[6], a AIJ de início oligoarticular, que se caracteriza por uma oligoartrite assimétrica envolvendo as gran-

Figura 9.

Figura 11.

Figura 10.

Figura 12.

des articulações dos membros inferiores, foi dividida em dois subgrupos: AIJ oligoarticular persistente e AIJ oligoarticular estendida, que como os nomes indicam, na primeira se mantém o envolvimento de apenas quatro articulações e na segunda evoluirá para um quadro poliarticular.

A doente apresentada exemplifica um caso de AIJ oligoarticular persistente com envolvimento da coluna cervical, sob a forma de subluxação atloido-odontoideia, cerca de dois anos após o início da doença. Trata-se de uma manifestação muito rara da doença neste subgrupo. Também o aparecimento precoce no decurso da evolução da doença não é comum, constituindo em geral uma complicação tardia da doença.[5,7,8]

Nas diferentes séries publicadas, Hensinger e col. verificaram que em 121 crianças com AIJ, nenhuma das 75 crianças com AIJ oligoarticular teve queixas cervicais, embora uma tivesse alterações radiográficas *minor.*[9] Fried e col. numa série de 92 crianças com AIJ verificou que, apenas uma criança com AIJ oligoarticular teve queixas cervicais com alterações radiológicas *minor.*[10] Não se registaram subluxações atloido-odontoideias neste subtipo.

O envolvimento da coluna cervical pode manifestar-se por dor e rigidez ao nível da coluna cervical, contractura cervical, manifestações neurológicas e alterações radiológicas típicas: sinovite ou *«pannus»,* erosões, anquilose das facetas articulares e subluxação atloido-odontoideia.[9,11,12]

A subluxação atloido-odontoidea deve ser considerada numa contractura cervical persistente.

A subluxação atloido-odontoideia ocorre nas crianças com AIJ por um processo de sinovite lo-

Figura 13.

cal com aumento da vascularização e proliferação da membrana sinovial, o chamado *«pannus»*, erosões da articulação atloido-odontoideia, conduzindo a uma instabilidade e, por vezes, ruptura do ligamento transverso com consequente subluxação do atlas e da apófise odontóide.[9,11] Verificamos que a subluxação atlanto-odontoidea nesta criança resultou de um processo de sinovite local com instabilidade rotatória de C1-C2, cujo tratamento com anti-inflamatórios e metotrexato numa dose baixa, bem como a fisioterapia, não controlaram a actividade clínica da doença.

O diagnóstico da subluxação atloido-odontoideia é feito através de exames de imagem[13] e após a sua detecção deve ser instituída, o mais rápido possível, a terapêutica farmacológica para controle da actividade inflamatória, bem como medidas fisiátricas para reduzir a subluxação e prevenir complicações neurológicas.[11] Numa fase inicial opta-se por medidas não cirúrgicas, utilizando-se a tracção cervical com o objectivo de alívio das queixas e redução da subluxação. O tratamento cirúrgico [5,7,11] está indicado em determinados doentes, nomeadamente quando não se verifique estabilidade de C1-C2 após redução ou se existir compromisso neurológico. No nosso caso, após o diagnóstico clínico e radiológico e a exclusão de um processo infeccioso no decurso da evolução da doença, a instituição e a optimização da terapêutica com o metotrexato na AIJ[13,14,15] e o repouso com tracção cervical [5,7,11] foram eficazes no controle da doença, evitando o aparecimento de sequelas neurológicas.

A sua pronta investigação diagnóstica e a introdução de terapêutica deve ser feita para evitar complicações neurológicas.

Referências Bibliográficas

1. Kahn ML, Davidson R, Drummond DS. Acquired torticollis in children. Orthop. Rev 1991;20:667-674
2. Grogaard B, Dullerud R, Magnaes B. Acute torticollis in children due to atlanto-axial rotary fixation. Arch Orthop Trauma Surg 1993;112:185-188
3. Ballock PT, Song KM. The prevalence of nonmuscular causes of torticollis in children. J Pediatr Orthop 1996; 16:500-504
4. Cassidy JT, Petty RE. Juvenile rheumatoid arthritis. In: Cassidy JT, Petty RE. Textbook of Pediatric Rheumatology, 3rd ed. Philadelphia:WB Saunders 1995:133-223
5. Uziel Y, Rathaus V, Pomeranz A, Solan H, Wolach B. Torticollis as the sole initial presenting sign of systemic onset juvenile rheumatoid arthritis. J Rheumatol 1998;25:166-168
6. Petty RE, Southwood TR, Baum J, Bhettay E, Glass DN, et al. Revision of the Proposed Classification Criteria for Juvenile Idiopathic Arthritis: Durban,1997. J Rheumatol 1998;25: 1991--1995
7. Nathan FF, Bichel WH. Spontaneous axial subluxation in a child as the sign of juvenile rheumatoid arthritis. J Bone Joint Surg 1968; 50:1675-1678
8. Haasbeek JF, Lessard J. Isolated atlantoaxial rotatory fixation in a child with seronegative spondyloarthropathy presenting with torticollis. J Rheumatol 1998;25:169-172
9. Hensiger R, Devito D, Ragsdale C. Changes in the cervical spine in juvenile rheumatoid arthritis. J Bone Joint Surg 1986;68A:189-198
10. Fried JA, Athreya G, Gregg JR, Das M, Doughty R. The cervical spine in juvenile rheumatoid arthritis. Clin Orthop 1983; 179:102-106
11. Kawabe N, Hirotani H, Tanaka O. Pathomechanism of atlantoaxial rotatory fixation in children. J Pediatr Orthop 1989;9:569-574
12. Reiter MF, Boden SD. Inflammatory disorders of the cervical spine. Spine 1998;23(24):2755-2766
13. Murray JB, Ziervogel M. The value of computed tomography in the diagnosis of atlanto-axial rotatory fixation. Br J Radiol 1990;63:894-897
14. Singsen BH. Juvenile Rheumatoid Arthritis and Pediatric Spondyloarthropaties. In: Weisman MH, Weinblatt ME, Louie JS, eds. Treatment of the Rheumatic Diseases. 2nd ed. Philadelphia:WB Saunders 2001:403-422
15. Ravelli A., Martini A. Methotrexate in Juvenile Idiophatic Arthritis: Answers and Questions. J Rheumatol 2000:1830--1832

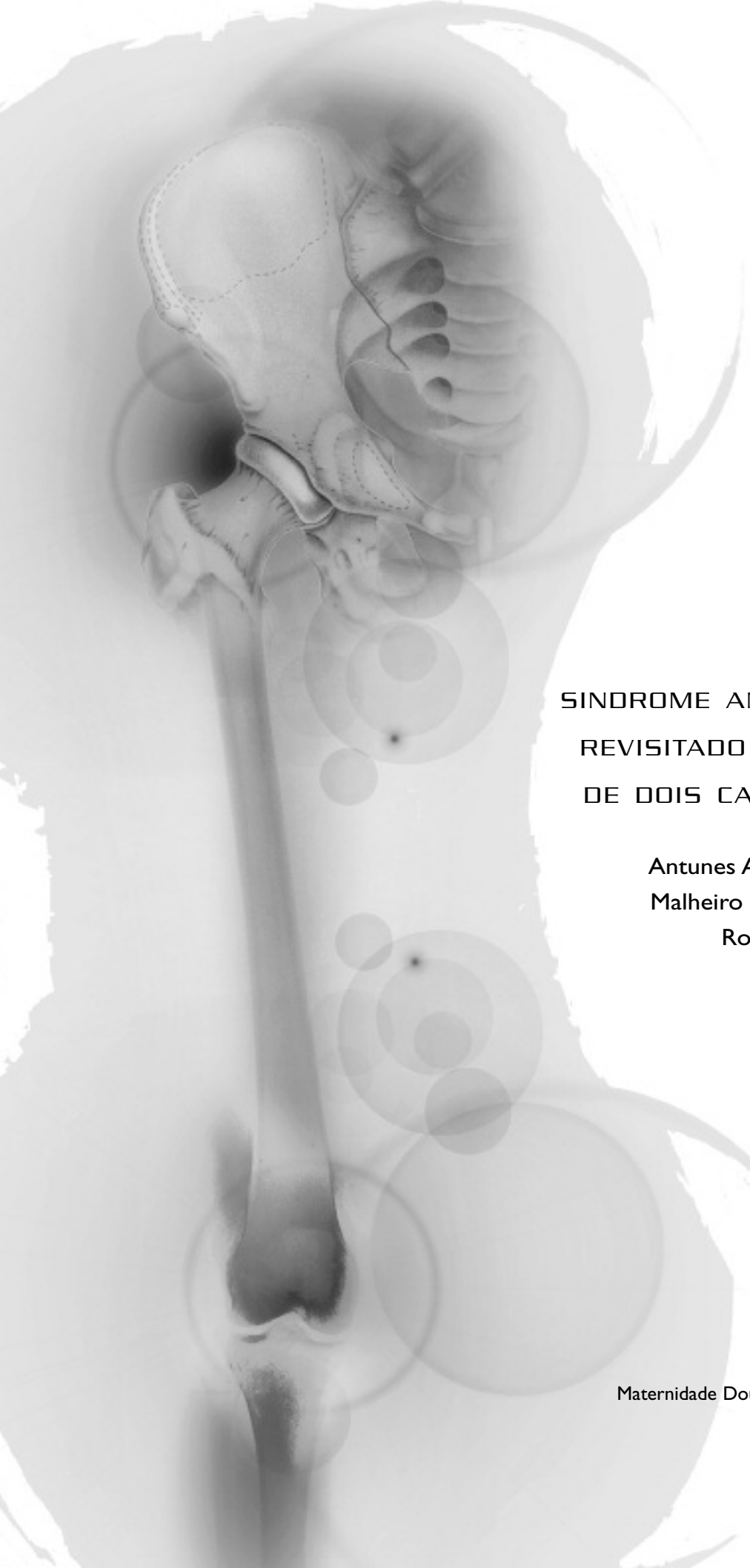

SINDROME ANTIFOSFOLÍPIDO REVISITADO A PROPÓSITO DE DOIS CASOS CLÍNICOS

Antunes A., Gomes C.,
Malheiro M., Pais M. S.,
Rosete V.

Maternidade Doutor Daniel de Matos

RESUMO

O Síndroma Antifosfolípido (APS) é uma doença auto-imune caracterizada por episódios tromboembólicos, incluindo tromboses venosas e/ou arteriais, perdas fetais ou trombocitopenia, associados à presença de anticorpos antifosfolípido (aPL), como o anticorpo anticardiolipina e o anticoagulante lúpico (LA). Este síndroma é denominada de «primário», se não estiver associado a nenhuma doença subjacente, e de «secundário» quando surge associado a outra doença auto-imune, maioritariamente o Lúpus Eritematoso Sistémico (LES). Descrevemos dois casos clínicos de APS, o primeiro reporta-se ao 3º aborto, numa mulher com APS primário, e o segundo caso a um APS secundário a um LES, diagnosticado após o primeiro insucesso reprodutivo nessa mulher. O aborto de repetição é uma das principais características clínicas do APS, embora os abortos do 1º trimestre sejam os mais frequentes, são os abortos do 2º trimestre os mais característicos deste síndroma. A falha reprodutiva é frequentemente a primeira manifestação de uma doença auto-imune. Apesar da vigilância estreita em equipa multidisciplinar, muitas destas gestações não têm sucesso.

Palavras-Chave: Sindroma Antifosfolípido; Trombose; Aborto; Anticorpos Antifosfolípido.

ABSTRACT

Antiphospholipid syndrome (APS) is an autoimmune disorder associated with thromboembolic episodes, such as venous and/or arterial thrombosis, foetal losses or thrombocytopenia in association with the presence of antiphospholipid antibodies (aPL), that is anticardiolipin antibodies or lupus anticoagulant (LA). This syndrome is called «primary», if not associated with other underlying disease, or secondary, if it appears in association with other autoimmune disorders, mainly systemic lupus erithematous (SLE). We describe two clinical cases of APS, the first one reports to the 3rd case of foetal loss in a woman with primary APS, the other reports to a secondary APS, witch diagnosis was made after the foetal demise. Recurrent miscarriage is one of the hallmarks of the APS, although early pregnancy loss is more common, foetal loss in the second trimester is more characteristic of APS. Reproductive failure is frequently, the first manifestation of an autoimmune disorder. In spite of closed monitored, many of this high risk pregnancies are unsuccessful.

Key-Words: Antiphospholipid Syndrome; Trombosis; Fetal Loss; Antiphospholipid Antibodies.

SINDROME ANTIFOSFOLÍPIDO REVISITADO A PROPÓSITO DE DOIS CASOS CLÍNICOS

Antunes A.*, Gomes C.**, Malheiro M.***, Pais M. S.***, Rosete V.****

Introdução

O termo Síndroma Antifosfolípido (APS), foi aplicado pela 1ª vez em 1987 por Harris et al.[1], para designar uma entidade clínica caracterizada pela presença de anticorpos anticardiolipina e/ou anticoagulante lúpico, associados a fenómenos de trombose. Hoje sabemos que esta entidade inclui um conjunto mais extenso de situações patológicas, que têm por base a imunização antifosfolipídica[2].

Os Ac antifosfolípidos (aPL) são uma família heterogénea de imunoglobulinas dirigidas contra complexos de fosfolípidos e proteínas plasmáticas consideradas o co-factor da doença, sendo as melhor conhecidas a beta-2-glicoproteína I e a protombina, é esta parte proteica do complexo que classifica os anticorpos antifosfolípido e que determina a acção dos mesmos (ver quadro I)[3]. Estes ac. Antifosfolípidos podem ser detectados no plasma por prolongamento dos testes de coagulação dependentes dos fosfolípidos (anticoagulante lúpico) ou por métodos imunológicos de fase sólida (ELISA: *enzime-linked immunosorbent assay,* ou RIA: *radioimmunoassay),* e por fim, por falsos positivos biológicos nas testes serológicos para a sífilis (VDRL ou FTA-abs)[4]. Sabemos hoje que os aPL surgem numa grande variedade de distúrbios, incluindo o indivíduo normal (ver quadro II)[5].

A presença de subclasses de aPL, explica os diferentes resultados nos testes de identificação laboratorial e consequente dificuldade de diagnóstico, assim como, a diversa expressão clínica do síndroma. Cada doente com aPL positivo terá um conjunto próprio de anticorpos contra associações específicas de fosfolípido/proteína, e este conjunto determina o seu risco trombótico particular[6], mas não existe nenhum teste de diagnóstico que preveja esse risco.

O APS é uma doença auto-imune caracterizada clinicamente pela ocorrência de tromboses venosas e arteriais recorrentes, aborto recorrente, perda fetal recorrente ou trombocitopenia em associação com a presença de anticorpos anticardiolipina (aCL) ou anticoagulante lúpico (LA)[7].

Sendo os critérios necessários para fazer o diagnóstico de APS, segundo Harris, pelo menos uma manifestação clínica e um achado laboratorial positivo em 2 ocasiões diferentes, separadas por um intervalo de mais de 8 semanas (ver quadro III)[8].

Este síndroma classifica-se em «primário» quando não está associado a outra doença subjacente e de «secundário» se associado a outras doenças auto-imunes, maioritariamente o Lúpus Eritematoso Sistémico (LES).

A etiopatogenia do síndroma permanece desconhecida. Num estudo de 100 doentes efectuado por Muñoz-Rodriguez et col., foi encontrada uma predominância de incidência no sexo feminino (86%), uma prevalência em idades jovens (média de 36 anos oscilando entre os 13 e 79), e cerca de 2/3 tinha APS

Quadro I. Proteínas associadas aos aPL e respectivas acções

Proteína associada	Acção dos aPL induzidos
Beta2-glicoproteína I	Prolongamento dos testes de coagulação
Protrombina	Prolongamento dos testes de coagulação
Proteína s	Trombose arterial ou venosa
Proteína c	Trombose arterial ou venosa
Anexina V	Trombocitopénia, trombose
t-PA	Hipofibrinólise
txA2/PGI2	Hiperactividade plaquetária

Reproduzido de Sousa JC, et al.[3]

*Interna do Internato Complementar de Ginecologia e Obstetrícia
**Assistente eventual de Ginecologia Obstetrícia
*** Assistente Hospitalar de Ginecologia e Obstetrícia
**** Chefe de Serviço de Ginecologia e Obstetrícia

Quadro II. Condições clínicas associadas ao LA

Condição	Distribuição (%)
Lúpus Eritematoso Sistémico	35
Outras doenças auto-imunes	9
Doenças linfoproliferativas	4
Reacções a drogas	12
Infecções	3
Cardiovascular	15
Doenças Malignas	3
Outras (incluindo indivíduos normais)	19

Retirado de Love e Santoro[5]

Quadro III. Critérios para o APS

Achados Clínicos	Achados Laboratoriais
Trombose venosa	Ac anticardiolipina IgG (> 10 U GPL)
Trombose arterial	Anticoagulante lúpico positivo
Morte fetal recorrente	Ac anticardiolipina IgM (> 10 U MPL)
Tombocitopenia	Teste LA positivo

Retirado de Harris[8]

primário, enquanto 38% tinha APS associado a LES. Um outro dado interessante é o intervalo alongado para o diagnóstico de 21 meses em média[9], desde a primeira manifestação de doença atribuível ao síndroma e o diagnóstico deste.

Os processos de vasculite e deposição de complexos imunes não ocorrem na forma primária, assim alguns fenómenos predizem a forma secundária da doença, como: níveis baixos de complemento[10], níveis elevados de imunocomplexos circulantes[11], trombocitopenia moderada a severa[12], anemia hemolítica[13] e presença de títulos elevados de ANA[14]. Piette et al postularam que títulos de ANA superiores a 1/320 são critério de exclusão para a forma primária da síndroma, podendo ser indicador de progressão para LES[15], também a linfopenia, a neutropenia e a doença cardíaca valvular, são mais comuns na forma secundária do síndroma[16].

Os fenómenos trombóticos têm uma elevada taxa de recorrência, que oscila nas várias séries, entre os 30 e os 69%[9,17,18,19], com a particularidade de ocorrerem maioritariamente na mesma região. No território venoso são as veias profundas dos membros inferiores as mais frequentemente atingidas e, no arterial, o cérebro. A presença de LA, parece ser o factor de risco mais importante, para o aparecimento das tromboses, quer na forma primária quer secundária do síndroma.

A outra manifestação clínica característica do APS são os abortos de repetição, embora os abortos do 1º trimestre sejam mais comuns[9,20,21], as perdas fetais no 3º trimestre são as mais características do APS[22]. Os mecanismos propostos para estes acontecimentos incluem: alterações da implantação, com diminuição dos níveis de citoquinas (maioritariamente a IL3) e perturbação da secreção de gonadotrofina coriónica placentária[23]; nas perdas fetais tardias parecem estar sobretudo envolvidos a trombose e os infartos placentares[24].

Mesmo sob profilaxia as complicações obstétricas são frequentes, incluindo o ACIU (Atraso de Crescimento Intra-Uterino), prematuridade e pré-eclâmpsia[25]. Parece que o isotipo IgG da aCL ou o LA estão mais frequentemente associados a pior prognóstico obstétrico que a IgM aCL[26].

Casos Clínicos

Descrevem-se dois casos de síndroma antifosfolipídico associados a abortos do segundo trimestre.

Caso Clínico 1:

Identificação: 24 anos, doméstica

Antecedentes Pessoais: Primigesta. Acidente vascular cerebral aos 20 anos.

Motivo internamento: gestação de 23 semanas com ACIU grave (biometria para 18 semanas), com oligoâmnios marcado e Doppler anómalo quer a nível umbilical, quer útero-placentar.

Evolução: Surge trombocitopenia grave (plaquetas de 66 G/l), com alongamento acentuado do TCC (>100seg./controlo 28seg). Devido ao agravamento súbito da situação clínica materna e face ao mau prognóstico fetal, decidiu-se por interrupção médica da gravidez.

Foi constatado na sequência do estudo hematológico presença de: LA_1 positivo, ac aCL (IgM e IgG) positivos, ac anti B2-GPI (IgM e IgG) positivos, ANA com título elevado, ANTI-ds-DNA 37,8 UI/ml e imunocomplexos circulantes de 200 UI. Diagnosticando-se, assim, este caso de síndroma antifosfolipidico secundário a um LES

O estudo anatomo-patológico da placenta revelou uma placenta hipoplásica, com corioangiose e persistência de GV nucleados, traduzindo hipoxémia prolongada.

O estudo do feto, identificou um feto do sexo masculino, sem malformações, com ACIU grave, secundário a alterações placentares.

Caso Clínico 2:

Identificação: 38 anos, secretária.

Antecedentes Pessoais: 3ª gesta com 2 abortamentos espontâneos aos 34 e 35 anos, com 17 e 19 semanas de gestação respectivamente, não apresentando os fetos estigmas mal formativos. Após o 2º aborto foi diagnosticado um síndroma antifosfolípido primário com LA_1 positivo, ac aCL (IgM) positivo, mas (IgG) negativa, também os ANA, os ac anti-ds-DNA, Anti-B2-GP1 foram negativos, e o complemento estava normal.

Motivo internamento: Gravidez de 14 semanas com metrorragias.

Evolução: A ecografia revelou às 15 semanas descolamento corioamniótico no polo inferior do ovo.

Iniciou terapêutica com Fraxiparina 7.500 U. SC i.d. + Prednisolona 40 mg i.d. + multivitaminas.

Às 20 semanas de gestação por APPT, faz tratamento com ritodrine EV e, posteriormente, oral.

Às 24 semanas inicia trabalho de parto incontrolável, com expulsão de feto morto

O estudo anatomo-patológico revelou: placenta com infartos múltiplos, feto do sexo masculino, sem malformações.

Discussão

Como vimos já, o diagnóstico da doença é muitas vezes retardado. Um problema que poderá estar associado, foi levantado num estudo efectuado por Carbone et col[11]. Este demonstrou prospectivamente, que mulheres normais seguidas por aborto recorrente, apresentavam testes negativos para os aPL, mas que em 21% dos casos positivaram durante o *follow up* de 6 anos; assim, todos os casos suspeitos devem ser re-testados e devemos ter em conta que a falha reprodutiva é frequentemente a primeira manifestação de uma doença auto-imune[27].

Um achado interessante, que poderá ter valor, quer para prognóstico, quer para diagnóstico, foi avançado este ano por Maymon et colaboradores: a presença de LA, tanto no LES, como no APS, associava-se a elevação dos níveis maternos de hCG, o que poderia ser explicado pelo efeito do aPL na placenta, causando vasculite, com diminuição da perfusão no espaço interviloso, originando hipoxémia. Esta diminuição da oxigenação poderia então estimular o citotrofoblasto à produção aumentada de hCG. Um outro factor associado seria, nas situações de compromisso renal, uma diminuição da excreção, com aumento consequente do nível sérico desta hormona[28].

Este achado poderá, se confirmado, ter importantes implicações diagnósticas, sobretudo se associado à determinação da inibina A. Já em 1995, ClarK et col[29] recomendavam que todas as mulheres com teste positivo para a hCG deveriam ser testadas para o LA. Em 2001, Maymon sugeriu que a combinação de valores crescentes de hCG e baixos níveis de inibina A têm um melhor valor preditivo para o diagnóstico de APS ou de LES, e acrescenta que níveis crescentes desta hormona durante a gravidez avançada predizem um mau prognóstico obstétrico ou exacerbação da doença[30,31].

Outro dos problemas com que nos deparámos é como tratar uma mulher com APS na gravidez; de facto, ainda não existe consenso, mas em 2001 foi publicado no EULAR Journal[31], uma *guideline* que propõe o esquema seguinte:

Doente com aPL, mas sem história trombótica:

- Se antecedentes de 1 ou 2 abortos no 1º trimestre de causa desconhecida: não efectuar tratamento médico.
- Se antecedentes de 3 ou mais abortos consecutivos no 1º trimestre ou uma morte fetal (com estudo morfológico normal): iniciar tratamento com aspirina e heparina de baixo peso molecular, logo que a gravidez é confirmada. (nota: O fundamento para o uso de heparina nesta fase precoce da gravidez é que, para além da sua acção anticoagulante, esta liga-se ao aPL reduzindo a ligação deste às células do trofoblasto, promovendo desta forma o sucesso da implantação[32]).
- Suspender a heparina de baixo peso molecular pelo menos 12 horas antes da administração de analgesia epidural.
- Manter ou iniciar, em todos os casos, heparina de baixo peso molecular no puerpério para prevenir os acidentes tromboembólicos.
- Nos casos em tratamento com heparina de baixo peso molecular administrar um suplemento extra de 1.000 mg de cálcio/dia e controlar a

contagem de plaquetas regularmente.

Doentes com aPL e história trombótica

• Se antecedentes de acidentes tromboembólicos no território venoso: geralmente usa-se a dose profilática habitual de heparina de baixo peso molecular. Casos particulares de risco trombótico grave poderão necessitar de doses mais elevadas. O uso adicional de aspirina é determinado pela história obstétrica (ver recomendação anterior).

• Se antecedentes de acidentes tromboembólicos no território arterial: todas as possibilidades profiláticas são possíveis, incluindo aspirina, heparina de baixo peso molecular, ambas, ou anticoagulação intensiva, dependendo do esquema prévio à gravidez e da história obstétrica. No caso de ser necessária a anticoagulação intensiva, alguns doentes beneficiam de mudar das elevadas doses de heparina entre as 16 e as 36 semanas de gestação para anticoagulantes orais.

• Manter ou iniciar, em todos os casos, heparina de baixo peso molecular no puerpério para prevenir os acidentes tromboembólicos.

Conclusão

A gravidez na mulher com APS deve ser considerada de elevado risco e estreitamente monitorizada.

Estes 2 casos traduzem o mau prognóstico obstétrico actual. No 1º caso o diagnóstico surge apenas no puerpério; no 2º caso apesar do diagnóstico prévio, surgiram-nos várias interrogações relativamente à terapêutica, já que, mesmo na literatura, algumas orientações divergem, sobretudo perante os maus casos. Nestas situações, a terapêutica deverá ser individualizada, atendendo à história obstétrica, presença de história pessoal ou familiar de acidentes embólicos, co-morbilidade, tratamentos em curso e outros factores de risco para tromboembolismo. Uma gravidez nestas circunstâncias será sempre um desafio ao cuidado multidisciplinar de uma equipa.

Morada para correspondência:
Andreia Antunes
Quinta da Levada – Vale de Vaz
3350 Vila Nova de Poiares
Telef: 933 266 097

Referências Bibliográficas

1. Harris EN. The antiphospholipid syndrome. An introduction. In : Harris EN, Exner T, Hugues GV, Asherson RA : Eds. Phospholipid binding antibodies. CRC Press, Boston 1991; 373-376.
2. Asherson RA. Primary antiphospholipid syndrome. In: Harris EN, Exner T, Hugues GV, Asherson RA : Eds. Phospholipid binding antibodies. CRC Press, Boston 1991; 378-386.
3. Sousa JC, Carriço F. Síndroma de imunização antifosfolipídica e trombose. Acta Med Port 1994; 7: 635-638.
4. Pereira MI. Anticoagulantes lúpicos versus anti--corpos antifosfolípidos. Acta Med Port 1998;11:349--357.
5. Love PE, Santoro SA. Antiphospholipid antibodies: Anticardiolipin and lúpus anticoagulant in Systemic lupus erithematosus (SLE) and in non-SLE disorders. Ann Int Med 1990;112:682-698.
6. Bevers EM, Galli M, Barbui T et al. Lupus anticoagulant IgG (LA) are not direct to phospholipids only but complex of lipid bound prothrombin. Thromb Haemost 1991; 66:629-632.
7. Khamashta MA, Hugues GRV. Antiphospholipid antibodies syndrome. Curr Opin Rheumatol 1995;7: 389-394.
8. Harris EN. Syndrome of the back swam. Br J Rheumatol 1987;26:324-326.
9. Rodriguez FJM, Font J, Cervera R, et al. Clinical Study and Follow – up of 100 patients With Antiphospholipid Syndrome. Seminars in Arth and Rheum 1999;29:182-190.
10. Spronk PE, Limburg PC, Kallemburg CG. Serological markers of disease activity in systemic lúpus erythematosus. Lupus 1995;4:86-94.
11. Carbone J, Orera M, Mahou MR, et al. Immunological abnormalities in primary APS evolving into SLE : 6 years follow-up in women with repeated pregnancy loss. Lupus 1999;8:274-278.
12. Cervera R, Khamashta MA, Font J, et al. Systemic lupus erythematosus : clinical and immunologic patterns of disease expression in a aohort of 1000 patients. Medicine 1993;72:113-124.
13. Delezé M, Segovia DA, Oria CM, et al. Hemocytopenia in systemic lúpus erythematosus: relationship to antiphospholipid antibodies. J Rheumatol 1989;16: 926-930.
14. Tan EM, Cohen AS, Fries JF, Masin AT, et al. The 1982 revised critera for the classification of systemic lupus erythematosus. Arthritis Rheum 1982;25:1271--1277.
15. Piette JC, Wechsler B, Frances C, et al. Exclusion criteria for primary antiphospholipid syndrome. J Rheumatol 1993;20:1802-1804.
16. Vianna JL, Khamashta MA, Ros JO, et al. Comparison of the Primary and secondary Antiphospholipid Syndrome: A European Multicenter Study of 114 patients. The Am J Med 1994;96:3-9.
17. Shah NM, Khamashta MA, Atsumi T, et al. Outcome of patients with anticardiolipin antibodies : a 10 year follow-up of 52 patients with the antiphospholipid syndrome: influence of the lupus anticoagulant on

international normalized ratio. Thromb Haemost 1998;80:99-103.
18. Rosove MH, BreWer PMC, Antiphospholipid thrombosis: clinical course after the first thrombotic event in 70 patients. Ann Intrn Med 1992;117:303--308.
19. Barrie KS, O'Conner CR, Looney SW, et al. A retrospective review of 61 patients with antiphospholipid syndrome: analysis of factors influencing recurrent thrombosis. Arch Intrn Med 1997;157:2101-2108.
20. Granger KA, Farquharson RG. Obstetric outcome in antiphospholipid syndrome. Lupus 1997;6:509--513.
21. Rai RS, Clifford K, Cohen H, et al. High prospective fetal loss rate in untreated pregnancies of women with recurrent miscarriage and antiphospholipid antibodies. Hum reprod 1995;10:3301-3304.
22. Oshiro BT, Silver RM, Scott JR, et al. Antiphospholipid antibodies and fetal death. Obstet Gynecol 1996;87: 489-493.
23. Swirski RS, Inbar O, Blank M, et al. In vitro effect of anticardiolipin antibodies upon total and pulsatile placental hCG secretion during early pregnancy. Am J Reprod Immunol 1993;29:206-210.
24. Cowchock FS, Reece EA, Balaban D, et al. Repeated fetal losses associated with antiphospholipid antibodies: a collaborative randomized trial comparing prednisone to low dose heparin treatment. Am J Obstet Gynecol 1992;166:1318-1323.
25. Lima F, Khamashta MA, Buchanan NMM, et al. A study of Sixto pregnancies in patients with antiphospholipid síndroma. Clin Exp Rheumatol 1996;14:131--136.
26. Gatenby PA. Neurological and obstetric manifestations of the antiphospholipid syndrome. Lupus 1996; 5:170-172.
27. Cheng PJ, Liu CM, Chang SD, et al. Elevated third trimester maternal serum hCG in patients under going heamatinlysis. Prenat Diagn 1999;19:955-958.
28. Clark F, Dickinson JE, Walters BNJ, et al. Elevated mid-trimester hCG and maternal lupus anticoagulant. Prenat Diagn 1995;15:1035-1040.
29. Maymon R, Cuckle H, Indera K, et al. Maternal serum human chorionic gonadotrophin levels in systemic lupus erythmatosus and antiphospholipid syndrome. Prenat Diagn 2001;21:143-145.
30. Ongle R, Jauniaux E, Pahal GS. Serum screening for Down syndrome and adverse pregnancy outcomes a case controlled study. Prenat Diagn 2000;20:96-99.
31. Derksen RHW, Groot G, Nieuwenhuis HK, Christiaens CG. How to treat a women with antiphospholipid antibodies in pregnancy?. Ann Rheum Dis 2001;60:1-3.
32. Rai R, Cohen H, Dave M, et al. Randomised controled trial of aspirin plus heparin in pregnant woman with recurrent miscarriage associated with phospholipid antibodies (or antiphospholipid antibodies). BMJ 1997;314:253-257.

(Continuação da página 74)

ment regimens. The American Journal of Medicine, January 1985; vol.78 (suppl.1A): p.39-43.
2. J. M. H. Moll. Drug Therapy (3): «specific» drugs, in Management of rheumatic disorders, first edition, 1983. J. M. H. Moll, Chapman and Hall: Chapter 6, p.169-212.
3. John H. Klippel. Management, in Rheumatology, second edition, 1998. John H. Klippel, Paul Dieppe, Mosby, Philadelphia: vol. 2, chapter 7, p.71-78.
4. T. Petterson, E. Pukkala, L. Teppo, C. Friman. Increased risk of cancer in patients with systemic lupus erythematosus. Annals of the Rheumatic Diseases, 1992; 51: 437-439.
5. L. Mellemkjaer, V. Andersen, M. S. Linet, G. Gridley, R. Hopver, J. H. Olsen. Non-Hodgkin lymphoma and other cancers among a cohort of patients with systemic lupus erythematosus. Arthritis and Rheumatism, 1997; 40: 761-768.
6. R. Ramsey-Goldman, S. A. Mattai, E. Schilling, Y. L. Chiu, C.J.Alo, H.L.Howe, S.Manzi. Increased risk of malignancy in patients with systemic lupus erythematosus. Journal of Investigation Medicine, 1998; 46:217-222.
7. J. Cibere, J. Sibley, M. Haga. Systemic lupus erythematosus and the risk of malignancy. Lupus (2001); 10: 394-400.
8. L. Björnådal, B.Löfström, L.Yin, I.Lundberg, A.Ekbom. Increased cancer incidence in a Swedish cohort of patients with systemic lupus erythematosus. Scandinavian Journal of Rheumatology, 2002; 31: 66-71.
9. M. Abu-Shakra, D. D. Gladman, M. B. Urowitz. Malignancy in systemic lupus erythematosus. Arthritis and Rheumatism, 1996; 39: 1050-1054.
10. D. M Sweeney, S. Mauzi, J. Janosky et al. Risk of malignancy in women with systemic lupus erythematosus. Journal of Rheumatology, 1995; 22: 1478-1482.
11. O. Nived, A. Bengtsson, A. Jönsen, G. Sturfelt, H. Olsson. Malignancies during follow-up in an epidemiologically defined systemic lupus erythematosus inception cohort in Southern Sweden. Lupus (2001); 10: 500-504.
12. S. M. Sultan, Y. Ioannou, D. A. Isenberg. Is there an association of malignancy with SLE? An analysis of 276 patients under long-term review. Rheumatology, 2000; 39:1147-1152.
13. A. Silman, J. Petrie, B. Hazleman and S. Evans. Lymphoproliferative cancer and other malignancy in patients with rheumatoid arthritis treated with azathioprine: a 20 - year follow up study. Annals of the Rheumatic Diseases, 1988; 47: 988-992.
14. E. L. Matteson, A. R. Hickey, L. Maguire, H. H. Tilson, M. B. Urowitz and members of the Rheumatoid Arthritis Azathioprine Registry Steering Committee. Occurrence of neoplasia in patients with rheumatoid arthritis enrolled in a DMARD Registry. Journal of Rheumatology, 1991; 18: 809-814.

IMAGEM EM «CACHO DE UVA» DA PARÓTIDA 24 HORAS APÓS UMA SIALOGRAFIA

Anabela Barcelos
José António P. da Silva

Serviço de Medicina III e Reumatologia
Hospitais da Universidade de Coimbra

IMAGEM EM «CACHO DE UVA» DA PARÓTIDA 24 HORAS APÓS UMA SIALOGRAFIA

Anabela Barcelos*
José António P. da Silva**

Doente de 33 anos de idade, sexo feminino, foi enviada à consulta de Reumatologia por hipertrofia parotídea bilateral recorrente e dolorosa. O inquérito sistemático revelava sintomas de xerostomia, xeroftalmia, episódios de olho vermelho associados a visão turva, com remissão espontânea. Negava outras queixas.

O exame objectivo revelou exoftalmia, mucosas secas (teste de Schirmer de 0 mm bilateralmente aos 5 minutos), poliadenopatias cervicais e axilares, hipertrofia parotídea bilateral, de consistência dura, dolorosa à palpação sem sinais inflamatórios e discreta esplenomegália.

O exame osteoarticular foi normal.

Os exames laboratoriais realizados revelaram Leucopenia (2,9 G/L), Trombocitopenia (96.000 G/L); Factor Reumatóide e Waller Rose elevados (1.110 Ul/ml e 288 Ul/ml, respectivamente); Hipergamaglobulinémia; SACE normal; Serologias virais para Citomegalovirus, Epstein-Barr, vírus da Hepatite B e C e vírus da imunodeficiência humana negativas. Auto-anticorpos positivos com padrão mosqueado, com Ac anti-SS-A/Ro e anti-SS-B/La positivos.

O Rx do tórax PA não mostrou alterações; a ecografia abdominal revelou discreta esplenomegália.

A sialografia das parótidas revelou múltiplas formações tubulares ectasiadas formando uma imagem em «cacho de uvas», que se mantinha 24h após a realização da técnica (Fig.1). A biópsia labial foi compatível com Síndrome de Sjögren, severo, grau IV.

O Síndrome de Sjögren primário é uma doença auto-imune com envolvimento preferencial das glândulas exócrinas (glândulas lacrimais, salivares, pâncreas). Contudo, também podem ocorrer manifestações extra-glandulares. A hipertrofia parotídea ocorre em cerca de 60% dos doentes com Síndrome de Sjögren primário, constituindo mesmo a primeira manifestação da doença em

Figura 1. O que parece ser um brinco de filigrana, corresponde a dilatações ductulares e estase da parótida, numa radiografia obtida 24h após sialografia.

* Interna do Complementar de Reumatologia, Serviço de Medicina III e Reumatologia – H.U.C.
** Assistente Graduado de Reumatologia, Serviço de Medicina III e Reumatologia – H.U.C. Professor Auxiliar de Medicina da Faculdade de Medicina da Universidade de Coimbra.

cerca de ¼ dos casos[1]. Pode ser unilateral, mas frequentemente torna-se bilateral.

A hipertrofia parotídea bilateral é comum a várias entidades clínicas que deverão ser integradas no diagnóstico diferencial: infecções virais *(Influenza, Epstein-Barr, Coxsackie A, Cytomegalovirus, HIV),* Sarcoidose, Síndrome de Sjögren e uma miscelânea de situações clínicas, tais como acromegália, diabetes *mellitus,* cirrose hepática e hiperlipoproteinémia, entre outras.

A sialografia é o método radiográfico que permite observar as alterações anatómicas do sistema ductal das glândulas salivares e é tão sensível e específica no diagnóstico da síndrome de Sjögren como a biópsia das glândulas salivares[2].

No caso presente, as manifestações extra-glandulares associadas à hipertrofia parotídea sugeriram o diagnóstico, confirmado pela sialografia e a histologia da biópsia labial. Hipergamaglobulinemia, elevação da V.S., presença de factores reumatóides e de anticorpos anti-SSA/Ro e anti-SSB/La integram a síndrome de Sjögren.

Analgésicos e anti-inflamatórios não esteróides são a terapêutica preconizada para a hipertrofia parotídea. Por vezes, esta pode ser persistente e muito dolorosa, exigindo tratamento cirúrgico.

Referências Bibliográficas:

1. Klippel JH, Dieppe P. Rheumatology. Mosby, 2000. Tzioufas AG, Moutsopoulos HM. Vol 3, Section 7, Pages 32.1-32.5
2. Vitali C, Tavani A, Simi U, et al. Parotid sialography and minor salivary gland biopsy in the diagnosis of Sjogren´s Syndrome: a comparative study of 84 patients. J Rheumatol 1988;15:262-267

Continuação da página 122

Referências Bibliográficas

1. Backhaus M, Burmester G-R, Gerber T et al. Guidelines for musculoskeletal ultrasound in rheumatology. Ann Rheum Dis 2001; 60: 641-649
2. Bálint GP, Korda J, Hangody L, Bálint P. Foot and ankle disorders. In: Woolf AD. Best Practice & Research Clinical Rheumatology. London: Elsevier, 2003, 17(1): 87-111
3. Peetrons P. Cheville et pied. In: Peetrons P, Chhem R. Atlas d'echographie du système locomoteur. Tome 2. Montpellier : Sauramps médical, 2000 : 9-62
4. Brasseur JL, Tardieu M. Écographie du système locomoteur. Paris : Masson, 1999 : 179-202
5. Koski JM. Ultrasonography of the subtalar and midtarsal joints. J Rheumatol 1993 ; 20(10) : 1753-1755
6. Alarcon GS, Lopez-Bem R, Moreland LW. High-resolution ultrasound for the study of target joints in rheumatoid arthritis. Arthritis and Rheumatism 2002 ; 46 : 1969-1970
7. Koski JM. Ultrasound detection of plantar bursitis of the forefoot in patients with early rheumatoid arthritis. Journal of Rheumatology 1998; 25: 229-230
8. Koski JM. Detection of plantar tenosynovitis of the forefoot by ultrasound in patients with early arthritis. Scand J Rheumatol 1995; 24:312-313

ECOGRAFIA DO PÉ – É ÚTIL O EXAME ULTRASSONOGRÁFICO DE ESTRUTURAS SUPERFICIAIS?

Margarida Silva,
José Saraiva Ribeiro

Instituto Português de Reumatologia

RESUMO

Os autores fazem uma síntese das estruturas do pé acessíveis ao exame ecográfico e das principais patologias detectáveis por ultrassonografia.

ABSTRACT

The authors summarise the structures accessible to echographic examination and ultrasound detectable pathology in the foot.

ECOGRAFIA DO PÉ – É ÚTIL O EXAME ULTRASSONOGRÁFICO DE ESTRUTURAS SUPERFICIAIS?

Margarida Silva*, José Saraiva Ribeiro**

Introdução

A ecografia do aparelho locomotor é uma técnica que tem vindo a conquistar um lugar cada vez mais importante na prática reumatológica diária. A informação que pode ser obtida de um exame ecográfico depende dos conhecimentos e experiência do observador e das características do equipamento com que trabalha. A base de toda a aprendizagem da ecografia é o treino orientado por um ecografista experiente em patologia osteoarticular[1]. Os cursos são importantes, para difusão das normas padronizadas de execução e apresentação dos exames, e para dar a conhecer os novos desenvolvimentos tecnológicos.

Ecografia do Pé

A causa da dor pode não ser facilmente identificável ao exame objectivo do pé – numerosas estruturas muito próximas umas das outras podem estar na sua origem[2]. O exame clínico pode ser dificultado em doentes obesos ou quando há edema extraarticular dos pés, o que é frequente.

O diagnóstico correcto é de grande importância porque o tratamento precoce adequado pode prevenir sequelas biomecânicas e artroses secundárias.

A topografia superficial das estruturas do pé permite o uso de sondas de alta frequência – 10MHz ou mais – que têm elevada resolução. Além do diagnóstico correcto a imagem ecográfica permite orientar infiltrações terapêuticas.

Por razões de comodidade de apresentação divide-se esta síntese em três partes: avaliação da parte posterior do pé, avaliação da parte média do pé e avaliação do antepé (metatarsos e dedos).

*Reumatologista do Instituto Português de Reumatologia
**Interno de Reumatologia do Instituto Português de Reumatologia

Na **avaliação da parte posterior do pé** a ecografia permite detectar:

- Bursite pré-aquiliana
- Patologia distal do tendão de Aquiles
- Bursite retro-calcaneana
- Alterações da fascia plantar (Figura 1)
  - Da sua continuidade – as roturas localizam-se, mais frequentemente, a poucos centímetros da inserção[3]
  - Da sua espessura – aumentada em caso de fasceíte (por comparação com o lado oposto ou superior a 4 mm)[3]
  - Da sua ecogenicidade – diminuída no caso de fasceíte; a apreciação da ecogenicidade nesta zona exige grande rigor técnico[4]
  - Articulação subastragalina – derrame intra-articular ou sinovite[5]

Na **avaliação da parte média do pé**:

- Podemos examinar as articulações mediotársica (de Chopart), tarsometatársica (de Lisfranc) e entre os ossos da 2ª fila do tarso (Figura 2), podendo documentar

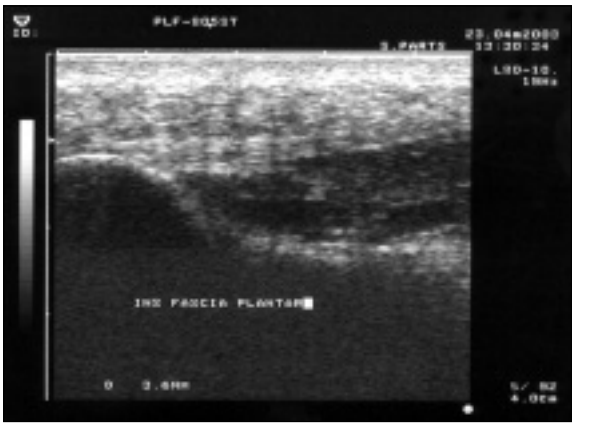

Figura 1. Inserção da Fascia Plantar – Corte longitudinal da face plantar do pé observando-se a porção proximal da aponevrose plantar e a sua inserção calcaneana (Exame normal).

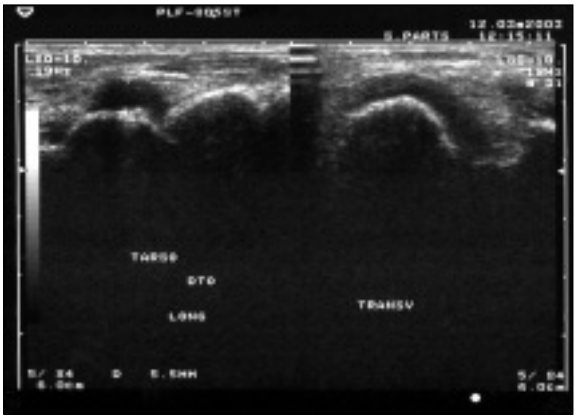

Figura 2. Derrame articular – Observa-se uma imagem anecogénica que corresponde à presença de líquido com origem na articulação entre o escafóide e o cuneiforme, à esquerda em corte longitudinal e à direita em corte transversal (Doente com artrite psoriásica).

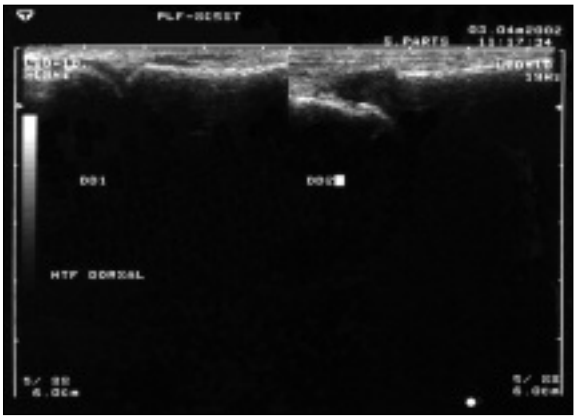

Figura 3. Derrame da articulação metatarsofalângica – Observam-se as 1ª e 2ª articulações metatarsofalângicas em corte dorsal longitudinal. Na 2ª MTF documenta-se subluxação dorsal da falange e importante derrame intra-articular (Doente com artrite crónica juvenil).

- Derrame articular
- Espessamento sinovial
- Osteofitos
- Podemos por em evidência quistos sinoviais e a sua eventual comunicação com uma articulação – quistos artrosinoviais
- Podemos documentar tenossinovite dos extensores

Na **avaliação do antepé** podemos observar diversas estruturas:

- Articulações metatarsofalângicas, documentando:
  - Derrame articular (Figura 3)
  - Espessamento sinovial
  - Erosões ósseas, que na face externa da 5ª articulação podem ser evidenciadas precocemente[6]
- Espaços intermetatársicos, podendo detectar
  - Bursites intermetatársicas
  - Neurinoma de Morton – apresenta-se tipicamente com uma morfologia oval, orientada paralelamente ao grande eixo dos metatársicos, hipoecogénica, sob os músculos interósseos
- Metatársicos – pode ser possível evidenciar uma fractura de fadiga numa fase precoce em que a radiografia ainda é normal, demonstrando um hematoma hipoecogénico pericortical (a interrupção da cortical e o calo hiperecogénico só são visualizados após algumas semanas)[4]
- Bursites plantares[7]
- Tenossinovite dos flexores[8] (Figura 4)

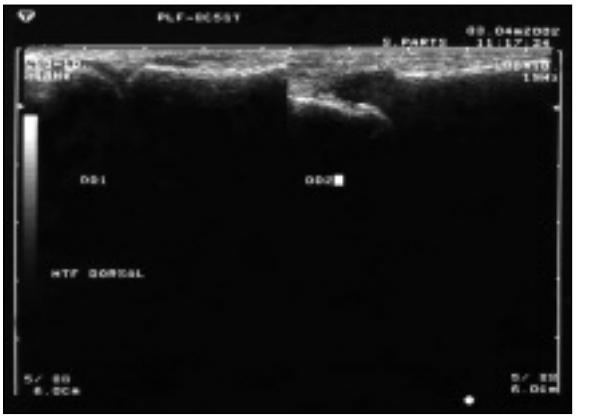

Figura 4. Tendão flexor – Corte longitudinal plantar ao nível da 1ª articulação MTF, permitindo observar a articulação e o tendão flexor (Exame normal).

Conclusões

O exame objectivo do pé nem sempre é esclarecedor. A ecografia, usando sondas de alta resolução, permite o diagnóstico correcto de várias situações patológicas. Permite também dirigir as infiltrações com precisão. É um exame sem efeitos secundários conhecidos, muito bem aceite pelos doentes e que tem cada vez mais lugar nos centros reumatológicos.

(Continua na página 117)

VII Jornadas Temáticas de Reumatologia

Local e Data: Lisboa, 12 e 13 de Maio de 2003

Informações: Unidade de Reumatologia

Hospital de Egas Moniz

Rua da Junqueira, 126. 1300 Lisboa

Tel.: 213 650 309 **Fax:** 213 627 296

XXIV Curso de Reumatologia

Local e Data: Auditórios dos Hospitais da Universidade de Coimbra
20 a 22 de Novembro de 2003

Informações: Adriana Mimoso

Tel: 239 400 439 **e.mail:** reuma@huc.min-saude.pt

XI Jornadas Internacionais do Instituto Português de Reumatologia

Local e Data: Lisboa, 11, 12 e 13 de Dezembro de 2003

Organização: IPR

Contactar: Maria Rosário Oliveira

Tel: 217 935 921

Nota do Editor: A Acta Reumatológica Portuguesa solicita e agradece informação atempada de eventos nacionais de potencial interesse para os nossos leitores.

■ **EULAR 2003**

Local e Data: Lisboa, 18 a 21 de Junho de 2003

Informações: EULAR Secretariat

Fax : 00 44 138 398 10

e-mail : eular@bluewin.ch

■ **8th EULAR Postgraduate Course in Rheumatology**

Local e Data: Istambul, 20 a 27 de Setembro de 2003

Informações: EULAR Secretariat

e-mail: ernst.isler@eular.com

■ **67ª Reunião Anual do Colégio Americano de Reumatologia**

Local e Data: Orlando, Florida, 24 a 28 de Outubro de 2003

Informações: ACR

www.rheumatology.org

e-mail: acr@rheumatology.org

■ **16º Congresso Francês de Reumatologia**

Local e Data: Paris (CNIT, La Défense), 17 a 19 de Novembro de 2003

e-mail: sfr2003@ati-abotel.com

■ **IOF – Congresso Mundial de Osteoporose**

Local e Data: Rio de Janeiro, 14 a 18 de Maio de 2004

Foram recentemente editadas em língua portuguesa as seguintes revistas ou jornais de Reumatologia:

■ **Jornal do Instituto Português de Reumatologia (Vol 2, nº1 – 2003)**

- Obesidade e Factores de Risco Cardiovascular em Doentes com Fibromialgia (Artigo Original)
  P. Albuquerque, T. Gonçalves, N. Silva, F. Mesquita, J. Patto
- Infiltrações Guiadas por Ecografia (Técnicas)
  M. Silva. J. Ribeiro
- Imagem Clínica (Fotografia)
  J. Ribeiro
- A Fibromialgia: Manual Prático para o Doente (Revisão)
  R. Leitão
- Espondilartropatia Seronegativa com creatinofosfoquinase Elevada após Vacina de Hepatite B (Caso Clínico)
  J. Patto, P. Peixe, H. Madeira, M. Mediavilla, M. Micaelo

■ **Cadernos de Reumatologia (Vol 14, nº1 - 2003)**

- Revolução em Curso no Tratamento da Osteoporose
  M. Viana de Queiroz
- Elementos Básicos de Diagnóstico da Gota Úrica (Artigo de Revisão)
  Aloysio Fellet
- Arterite de Células Gigantes e Polimialgia Reumática (Artigo de Revisão)
  Luís Bagulho, C. Miranda Rosa, M. Viana de Queiroz
- Clínica da Artrite Psoriática (Artigo de Revisão)
  Sandra Foreid, C. Miranda Rosa, M. Viana de Queiroz

■ **Revista Portuguesa de Reumatologia (nº130 – 2003)**

- Lúpus Eritematoso Sistémico – o eterno desafio (Editorial)
  Carlos Vaz, A. Lopes Vaz
- Immunothérapies du lupus Systémique: innovations et Perspectives (Artigo de Revisão)
  Jean Sibilia

A *Acta Reumatológica Portuguesa* publica artigos originais sobre todos os temas da Reumatologia ou com ela relacionados. São também publicados artigos de revisão ou actualização, casos clínicos, cartas ao editor e outros que se incluam na estrutura editorial da revista (notícias de reuniões de sociedades científicas, por ex.).

Os artigos podem ser redigidos em português ou inglês.

As opiniões expressas são da exclusiva responsabilidade dos autores. Os artigos publicados ficarão propriedade da revista, não podendo ser reproduzidos, no todo ou em parte, sem autorização dos editores.

A aceitação dos originais enviados para publicação é sempre condicionada a avaliação pelos consultores editoriais. Nesta avaliação os artigos poderão ser:

a) aceites sem alterações;
b) aceites após modificações propostas pelos consultores;
c) recusados.

Em todos os casos os pareceres dos consultores serão integralmente comunicados aos autores.

Instruções aos Autores

Todos os manuscritos que não estejam em conformidade com as instruções que se seguem podem ser enviados para modificações antes de serem revistos pelos consultores.

Todos os trabalhos devem ser enviados para:

Editor Acta Reumatológica Portuguesa

(para o biénio 2003-2004):

Rua Jorge Castilho, Lote 1613, 14ºA 1900-272 Lisboa

ou para a morada permanente:

R. D. Estefânia, 177 -1° D. - 1000-154 Lisboa

Os manuscritos devem ser acompanhados de declaração de originalidade e de cedência dos direitos de propriedade do artigo, assinada por todos os autores, conforme minuta publicada em anexo.

O texto deve ser impresso em folhas A-4, a dois espaços, com tipo 12 e com margens não inferiores a 2,5 cm. Todas as páginas devem ser numeradas. **Os manuscritos devem ser enviados em triplicado, bem como os quadros a as figuras, acompanhados de uma versão em disquete (Word for Windows).**

O manuscrito deve ser organizado da seguinte forma:

Página 1

Título; nome dos autores; categoria profissional; serviços ou organismos onde os autores exerçam a sua actividade e onde o trabalho foi executado; subsídios ou bolsas que contribuíram para a realização do trabalho; morada e contactos do autor responsável pela correspondência e contactos com os editores; título breve para rodapé.

Página 2

a) Título (sem autores)
b) Resumo

Resumo em português e inglês, que para os artigos originais deve ser estruturado da seguinte forma: Objectivos, Material e Métodos, Resultados, Conclusões. O resumo dos artigos originais não deve exceder as 250 palavras e o dos casos clínicos as 150 palavras.

c) Palavras-chave

Um máximo de 5 palavras-chave que devem ser apresentadas imediatamente a seguir ao resumo.

Página 3 e seguintes

O texto dos artigos originais deve ser apresentado com os seguintes subtítulos: Introdução, Objectivos, Material e Métodos, Resultados, Discussão, Conclusões, Agradecimentos, Bibliografia.

Em se tratando de casos clínicos, os subtítulos serão: Introdução, Caso clínico, Discussão, Bibliografia.

A partir da segunda página, inclusive, todas as páginas devem ter em rodapé o título breve indicado na página título.

O manuscrito não deve ultrapassar as 20 páginas para os artigos originais e revisões e as 6 páginas para os casos clínicos.

Referências: As referências devem ser classificadas e numeradas por ordem de entrada no texto. As abreviaturas usadas na nomeação das revistas devem ser as utilizadas pelo *Index Medicus*.

Nas referências com 6 ou menos autores todos devem ser nomeados. Nas referências com 7 ou mais autores devem ser nomeados os 3 primeiros seguidos de *et al.*

Seguem-se alguns **exemplos** de como devem constar os vários tipos de referências:

– *Revista*

Nome(s) e iniciais do(s) autor(es). Título do artigo.

Nome da revista Ano; Volume: Páginas.

Ex.: Hill J, Bird HA, Hopkins R, Lawton C, Wright V. Survey of satisfaction with care in a rheumatology outpatient clinic. Ann Rheum Dis 1992; 51:195-197.

– *Capítulo de livro*

Nome(s) e iniciais do(s) autor(es) do capítulo. Título do capítulo. In: Nome(s) e iniciais do(s) editor(es) médico(s). Título do livro. Cidade: Nome da casa editora, ano de publicação: primeira a última página do capítulo.

Ex.: Stewart AF. Hypercalcemia resulting from medications. In: Favus MJ, ed. Primer on the Metabolic Bone Diseases and Disorder of Mineral Metabolism. New York: Raven Press, 1993: 177-178.

– *Livro*

Nome(s) e iniciais do(s) autor(es). Título do livro. Cidade: Nome da casa editora, ano de publicação: página(s).

Ex.: Lorig K. Patient Education. A practical approach. St. Louis: Mosby-Year Book;1992: 51.

As referências a trabalhos ainda não publicados, comunicações em reuniões, não publicadas em livros de resumos, ou comunicações pessoais devem ser citadas no texto e não como referências formais.

A exactidão e o rigor das referências são da responsabilidade do autor.

Quadros: Os quadros a inserir devem ser assinalados no texto em numeração romana. Cada quadro deverá ser apresentado em folha separada, dactilografado a 2 espaços. Na parte superior devem apresentar um título sucinto mas informativo, de modo a poder ser compreendido sem recurso ao texto. Na parte inferior do quadro deve constar a explicação das abreviaturas utilizadas. Nos quadros devem ser evitados os traços verticais e os traços horizontais devem servir apenas como separadores de títulos e subtítulos.

Figuras: As figuras a inserir devem ser assinaladas no texto em numeração árabe. As legendas das figuras devem ser dactilografadas a dois espaços numa folha separada, depois da bibliografia. As figuras devem ser enviadas em suporte informático com ficheiros separados para cada figura, em formato JPEG ou TIFF; em alternativa, devem ser enviados três originais das figuras, que deverão apresentar uma boa qualidade de desenho ou serem feitas em impressora de alta resolução. As fotografias devem ser em papel brilhante, bem contrastado, com as dimensões 10×15 cm. Todas as figuras devem apresentar no verso uma etiqueta autocolante com o número da figura, o nome do 1º autor, o título breve do artigo e a indicação da parte superior da figura.

Modificações e revisões: No caso da aceitação do artigo ser condicionada a modificações, estas deverão ser feitas pelos autores no prazo de quinze dias.

As provas tipográficas serão, sempre que possível, enviadas aos autores contendo a indicação do prazo para revisão consoante as necessidades editoriais da revista.

Editoriais: A maioria dos editoriais será solicitada pelo Editor. Os editoriais serão comentários sobre tópicos actuais ou sobre artigos publicados na revista. O texto dos editoriais não deve exceder as 1200 palavras, um máximo de 15 referências e não deve conter quadros ou figuras.

Artigos de revisão: Estes artigos serão habitualmente encomendados pelo Editor. No entanto, os autores interessados em apresentar um artigo de revisão podem contactar com o Editor para discussão dos tópicos a apresentar.

Cartas ao Editor: As cartas ao editor devem constituir um comentário crítico a um artigo da revista ou uma pequena nota sobre um tema ou caso clínico. Não devem exceder as 600 palavras, uma figura ou quadro, e um máximo de 10 referências bibliográficas.

Separatas: Caso desejem separatas (até ao nº de 10) o 1º autor pode solicitá-las. Um maior número ficará a expensas do autor, aquando da revisão tipográfica.

Minuta da carta a enviar ao Editor

Enviar este documento com o manuscrito para:
Editor
Acta Reumatológica Portuguesa

O(s) autor(es) certifica(m) que o manuscrito intitulado: _____
é original, que todas as afirmações apresentadas como factos são baseados na investigação do(s) autor(es), que o manuscrito, quer em parte quer no todo, não infringe nenhum *copyright* e não viola nenhum direito da privacidade, que não foi publicado em parte ou no todo e que não foi submetido para publicação, no todo ou em parte, noutra revista, e que os autores têm o direito ao *copyright.*
Todos os autores declaram ainda que participaram no trabalho, se responsabilizam por ele e que não existe, da parte de qualquer dos autores conflito de interesses nas afirmações proferidas no trabalho.
Os autores, ao submeterem o trabalho para publicação, transferem para a Acta Reumatológica Portuguesa todos os direitos a interesses do *copyright* do artigo.

Todos os autores devem assinar

Data: _____
Nome (maiúsculas): _____
Assinatura: _____

Acta Reumatológica Portuguesa publishes original articles, reviews and case reports on all subjects related to Rheumatology.

The articles can be written in portuguese or in english.

Written opinions are of the exclusive responsibility of the author. Published articles will remain property of the journal and cannot be reproduced, as a whole or as a part, without the authorization of the editor.

The acceptance of articles is subjected to the evaluation of the editorial board. Articles may be:

a) accepted without changes;
b) accepted after modifications suggested by the board;
c) refused.

Manuscripts not in accordance with the instructions may be sent for modification before review by the editorial board.

All manuscripts must be sent to:

Editor
Acta Reumatológica Portuguesa

(for 2003-2004):

Rua Jorge Castilho,
Lote 1613, 14ºA
1900-272 Lisboa

or to the permanent address:
R. D. Estefânia, 177 -1° D
1000-154 Lisboa - Portugal.

Manuscripts must be accompanied by a submittal letter, signed by all authors, stating the name of the article, that it is an original work, that the authors held the copyright of the manuscript, that it does not represent any conflict of interest, and that they transfer the copyright to the journal (se form below).

Text should be typed double-spaced on only one side of A4 size paper sheets, type 12, with 1-inch margins. All pages must be sequentially numbered. **Manuscripts, tables and figures must be submitted in triplicate, and accompanied by a digital file in diskette (Word for Windows).**

Manuscripts should be organized as explained below:

Page 1
Title; authors's names and degrees; institutions represented; source of grants support; address and telephone number of the author responsible for communications with the editor and reprints; sort title for footnote.

Page 2
a) Title (without authors)
b) Abstract
Abstract in portuguese and in english structured as follows for the original articles: Objectives; Patients and Methods; Results; Conclusions. The abstract should not exceed 250 words for original articles and 150 words for case reports.
c) Keywords
A maximum of 5 keywords should be presented after the abstract.

Page 3 and following pages
The text of original papers should be presented with the following subtitles: Introduction, Objectives, Patients and Methods, Results, Conclusions, Acknowledgements, References. Subtitles for case reports should be: Introduction, Case report, Discussion, References.

From the second page on, all pages should have a short title on footnote.

Manuscripts should not exceed 20 pages for original articles and reviews and 6 pages for case reports.

References: References should be cited by the numerical system and listed, in the order cited in the text. Journal titles are abbreviated in accordance with the style of Index Medicus.

List all authors when 6 or less; when 7 or more list only first 3 and add "et al".

References of unpublished work, presentations or personal observations should be inserted in the text (in parenthesis).

Authors are responsible for the accuracy of the references.

Examples:

– *Journal article*
Name(s) and initials of author(s). Article title. Journal name Year; Volume or number: Page(s).
Ex: Hill J, Bird HA, Hopkins R, Lawton C, Wright V. Survey of satisfaction with care in a rheumatology outpatient clinic: Ann Rheum Dis 1992; 51: 195-197.

– *Chapter in Book*
Name(s) and initials of author(s) of chapter. Chapter title. In: Name(s) and initials of editor(s).

Book title. City: Name of publisher, year of publication: pages.

Ex: Stewart AF. Hypercalcemia resulting from medications. In: Favus MD, ed Primer on the Metabolic Bone Diseases and Disorders of Mineral Metabolism. New York: Raven Press, 1991: 177-178.

– *Book*

Name(s) and initials of author(s). Book title. City: Name of publisher, year of publication: page(s).

Ex: Lorig K. Patient Education. A practical approach. St Louis: Mosby-Year Book, 1992: 51.

Tables: Tables should be cited in the text with Roman numerals. Each table should be double typed on a separate sheet, have a title and contain no vertical rulers. Horizontal lines should be used only as separators between titles and subtitles. Explain all abbreviations at the bottom.

Figures: Cite each figure in the text in consecutive order using Arabic numerals. Legends should be listed on a separate sheet, double typed. Send the figures in separate files to each figure in the format JPEG or TIFF, in alternative three copies of each figure should be send. Figures should be professional drawn and photographed. Photographs should be 10x15 cm and on the back should be labelled with the number, article title, first author name, and have top indicated.

Modifications and proofreading: Articles accepted subject to modifications, will be sent to authors that will have 15 days to modify them according to suggestions. Contributors will receive page proofs and are asked to proofread them for printers' errors.

Editorials: Editorials will be requested by the editor and will be comments on important issues or on articles published in the journal. Editorials should not exceed 1200 words, with a maximum of 15 references and no tables or figures.

Review articles: Review articles will be commissioned by the editor. However, authors interested in presenting a review article are welcomed to contact the editor.

Letters: Letters to the editor must be a comment on a journal article or a short clinical study or case report. It cannot exceed 600 words, a maximum of 10 references and a table or figure.

Offprints: Authors will be sent, by their request, 10 copies of the Journal issue. Offprints may be charged to the authors upon request during the proofreading.

Letter draft:

Send with manuscript to The Editor:

The authors certify that the manuscript entitled _____ is original, all data are based on their own research and that the manuscript does not violate copyright or privacy regulations. They further state that the manuscript hasn't been partly or totally published or submitted to publication elsewhere.
The authors declare that they hold total copyright for this paper and that they assume collective responsibility for it's contents and also that any conflict of interest is acknowledged.
And submitting this paper, the authors transfer copyrights interests to Acta Reumatológica Portuguesa.

All authors must sign.

Name (capitals): _____

Date: _____

Signature: _____