ALGONEURODISTROFIA / DISTROFIA SIMPÁTICA REFLEXA NUMA ADOLESCENTE DE 13 ANOS – CASO CLÍNICO

Graça Sequeira
Walter Castelão
Catarina Resende
Manuela Costa
J. C. Teixeira da Costa
M. Viana de Queiroz

Serviço de Reumatologia e Doenças Ósseas Metabólicas
do Hospital de Santa Maria

ABSTRACT

A Algoneurodistrofia, também conhecida por Distrofia Simpática Reflexa (DSR) ou Síndroma da Dor Regional Complexa é uma síndroma caracterizada por dor, tumefacção, instabilidade vasomotora, alterações tróficas da pele e limitação da mobilidade das áreas articulares envolvidas, afectando na maioria dos casos indivíduos dos 40 aos 60 anos de idade. Menos divulgado entre os médicos em geral é o facto de que esta sindroma também pode afectar crianças e adolescentes, sendo importante o seu diagnóstico precoce para melhor sucesso terapêutico.

Os autores descrevem o caso clínico de uma adolescente de 13 anos com DSR, fazendo a propósito do caso uma revisão detalhada do que está descrito na literatura.

Palavras-chave: Algoneurodistrofia Juvenil; Distrofia Simpática Reflexa Juvenil; Síndroma da Dor Regional Complexa Juvenil.

RESUMO

Algoneurodystrophy, also known as Reflex Sympathetic Dystrophy (RSD) or Complex Regional Pain Syndrome is a syndrome characterized by pain, swelling, vasomotor dysfunction, trophic changes of the skin and impaired mobility of the affected joint areas, occurring more frequently between 40 and 60 years of age. What is not commonly known among physicians in general is that this syndrome can also affect children and adolescents, being its early diagnosis important for the success of therapy.

The authors report the clinical case of a 13 years old adolescent with RSD and discuss it considering the previously published cases.

Key-Words: Juvenile Algoneurodystrophy; Juvenile Reflex Sympathetic Dystrophy; Juvenile Complex Regional Pain Syndrome.

ALGONEURODISTROFIA / DISTROFIA SIMPÁTICA REFLEXA NUMA ADOLESCENTE DE 13 ANOS – CASO CLÍNICO

Graça Sequeira*, Walter Castelão**, Catarina Resende**,
Manuela Costa***, J. C. Teixeira da Costa****, M. Viana de Queiroz*****

Introdução

A Algoneurodistrofia, também conhecida por Distrofia Simpática Reflexa (DSR) ou Síndroma da Dor Regional Complexa (SDRC) tipo I, é uma síndroma dolorosa crónica, pouco frequente, de etiologia desconhecida, caracterizada por disfunção dos sistemas músculo-esquelético, vascular e cutâneo[1]. Diferencia-se da SDRC tipo II, também chamada causalgia, por esta ocorrer, geralmente, após lesão nervosa[2].

É mais frequente entre os 40 e os 60 anos de idade, embora possa afectar indivíduos de todos os grupos etários[3]. Os estudos mais recentes apontam para uma maior prevalência no sexo feminino, independentemente da idade, na proporção de 4:1[4,5].

A manifestação clínica dominante é a dor persistente, que pode ser muito intensa e provocar impotência funcional da região afectada, em geral uma extremidade distal[1,4].

A história natural não está bem esclarecida, no entanto, divide-se classicamente em 3 estadios ou fases (Steinbrocker) que se podem sobrepor: o estádio I que corresponde à fase precoce em que há vasodilatação e estase regional que se traduzem por dor, edema e hiperhidrose e sinais de instabilidade vasomotora, com pele quente e eritematosa; o estádio II que é a fase da AND estabelecida, em que predomina a vasoconstrição, em que surgem atrofia do tecido celular subcutâneo e muscular, espessamento das cápsulas articulares, deformidades em flexão dos dedos e endurecimento dos tegumentos, com pele fria e cianótica ou pálida e o estádio III ou tardio em que surgem as alterações tróficas e contractura da pele e articulações, com evidência radiográfica de marcada desmineralização[6].

Pode ser despoletada por traumatismo da região afectada, bem como após imobilização com tala gessada, doenças não traumáticas do aparelho locomotor (infecciosa, inflamatória, metabólica, neoplásica), stress emocional, cirurgia, doenças do Sistema Nervoso Central e Periférico, doenças endócrinas, em particular o hipertiroidismo, entre outras[3].

O tratamento deve ser iniciado assim que se estabelece o diagnóstico e antes de surgirem as alterações radiográficas, que em regra aparecem mais tardiamente[1]. Para além da terapêutica farmacológica, é também indispensável a colaboração da Medicina Física e de Reabilitação e, muitas vezes, o apoio psicológico/psiquiátrico[1,3].

Caso clínico

Jovem de 13 anos, sexo feminino, caucásica, natural e residente em Mem Martins, a frequentar o nono ano de escolaridade, com 3 irmãos, com classificação sócio-económica de Graffar no nível II, numa escala de I a V, correspondendo a classe I ao nível mais elevado[7].

Seguida em Consulta de Reumatologia Pediátrica desde os 11 anos por queixas sugestivas de Doença de Behçet, nomeadamente aftose oral recorrente, dois episódios de aftose genital, lesões cutâneas de pseudofoliculite no tronco e membros

*Interna do Internato Complementar de Reumatologia, do Serviço de Reumatologia e Doenças Ósseas Metabólicas do Hospital de Santa Maria
**Assistente eventual de Reumatologia no Serviço de Reumatologia e Doenças Ósseas Metabólicas do Hospital de Santa Maria
***Assistente hospitalar de Reumatologia no Serviço de Reumatologia e Doenças Ósseas Metabólicas do Hospital de Santa Maria
****Assistente graduado de Reumatologia no Serviço de Reumatologia e Doenças Ósseas Metabólicas do Hospital de Santa Maria
*****Director do Serviço de Reumatologia e Doenças Ósseas Metabólicas do Hospital de Santa Maria

e episódios autolimitados de poliartralgias, não havendo envolvimento ocular e sendo o teste da hiperreactividade cutânea (*patergy test*) negativo.

Dos antecedentes pessoais destaca-se, ainda, uma dismetria dos membros inferiores que se agravou no último ano (diferença de 2,5cm) condicionando escoliose dorsal.

Sem queixas nos membros superiores até há 5 meses quando, na sequência de punção venosa para colheita de sangue na região do sangradouro para avaliação analítica, surge dor e tumefacção do punho e mão direitos, com hiperestesia cutânea, sudorese local, palidez da mão, alternando com acrocianose, com incapacidade para a extensão completa dos dedos da mão (postura em «garra»), condicionando impotência funcional (não conseguia agarrar objectos nem escrever). Negava febre, artrite, traumatismo significativo da região, anorexia e perda ponderal.

Ao exame objectivo apresentava edema difuso da extremidade distal do membro superior direito, que era dolorosa à palpação e mobilização, tinha coloração cianótica e diminuição da temperatura; pulsos umeral e radial simétricos, regulares, rítmicos e amplos; força muscular e sensibilidade mantidas, reflexos osteotendinosos dos membros superiores normais. A postura da mão em garra era corrigida com a mobilização passiva da mesma.

Analiticamente apresentava Hb 13,9g/dl, GB 9.300 (Neut. 73,6%, Linf. 15,1%, Eos. 3,1%, Bas. 0,9%, Mon. 7,1%), plaquetas 242.000, VS 12mm/h, PCR negativa e electroforese das proteínas séricas normal, não se registando igualmente alterações nos parâmetros das funções renal, cardíaca ou hepática. O estudo imunológico, que incluiu a pesquisa de anticorpos antinucleares, foi negativo. A radiografia das mãos não mostrava alterações (Fig. 1) e a cintigrafia óssea mostrou, nas imagens tardias, discreta hiperfixação na articulação do punho direito, sem outras alterações (Fig. 2). A avaliação psicológica bem como a neurológica, que incluiu electromiograma com electrodiagnóstico múltiplo dos membros superiores, foram normais. No entanto, é de referir que durante as consultas a jovem mostrou-se retraída, pouco comunicativa, sendo o diálogo dominado pela mãe, muito ansiosa com a situação da filha. O *ecodoppler* dos eixos arteriais e venosos dos membros superiores demonstrou permeabilidade dos vasos, com fluxo normal bilateralmente. Colocada a hipótese diagnóstica de algoneurodistrofia do membro superior direito, foi medicada com ibuprofeno 24mg/

Figura 1. Radiografia das mãos em incidência AP sem alterações.

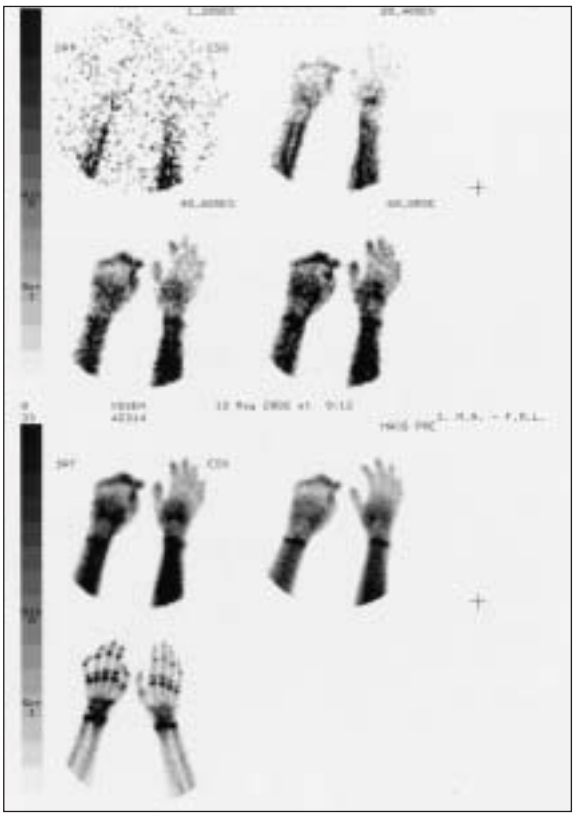

Figura 2. Cintigrafia osteo-articular com discreta hiperfixação do radionuclido no punho direito.

/Kg/d (1200mg/d) e calcitonina em *spray* nasal 200UI/d e indicado tratamento em Medicina Física e de Reabilitação para evitar a imobilização prolongada do membro. Como o alívio dos sintomas não foi satisfatório adicionou-se prednisona

0,1mg/kg/d (5mg/d) e cálcio 1000mg/d à terapêutica prescrita.

Devido a melhoria inicial do quadro clínico, com regressão parcial da dor e edema difuso da extremidade distal do membro superior direito, com recuperação de alguma actividade funcional, a doente, por sua iniciativa, parou a medicação ao fim de um mês e suspendeu a fisioterapia.

Passados 2 meses da interrupção da terapêutica, sem causa desencadeante aparente, surgiram os mesmos sinais e sintomas no punho e mão esquerdos, predominando os sintomas de vasoconstrição com coloração cianótica e diminuição da temperatura dos mesmos, mantendo o quadro clínico à direita, ficando com as duas mãos "em garra". Estas deformidades eram passíveis de correcção com a mobilização das mãos, não havendo endurecimento da pele nem contracturas. Repetiu-se a cintigrafia óssea que mostrou discreta hiperfixação do radionuclido no punho esquerdo e com menor intensidade no punho direito, sem outras alterações (Fig. 3). Retomou a terapêutica com ibuprofeno 24mg/Kg/d (1200mg/d), calcitonina 200UI/d, prednisona 0,1mg/Kg/d (5mg/d) que foi aumentada progressivamente até 0,3mg/Kg/d (15mg/d) e cálcio 1000mg/d, e iniciou um β-bloqueante, o propranolol 20mg/d, que não tolerou, pelo que foi suspenso. Iniciou nesta fase tratamento com nitroglicerina 5mg/24horas em sistema transdérmico, como relaxante do músculo liso vascular. Continuou as sessões de Medicina Física e de Reabilitação, com melhoria pouco marcada da sintomatologia (Fig. 4 e 5).

Figura 3. Cintigrafia osteo-articular com discreta hiperfixação do radionuclido no punho esquerdo e, com menor intensidade, no punho direito.

Discussão

A Algoneurodistrofia/Distrofia Simpática Reflexa (DSR) é uma síndroma de baixa prevalência nos adultos e ainda menos frequente nas crianças e adolescentes, não havendo informação correcta sobre a sua incidência ou prevalência[1,4]. Os médicos encontram-se, em geral, menos alertados para a DSR juvenil[5], o que contribui para o atraso que se verifica entre o início dos sintomas e o estabelecimento do diagnóstico[4].

Ao contrário do adulto, a DSR juvenil atinge predominantemente o membro inferior, em particular o pé e/ou a articulação tíbio-társica e, em geral, é afectado apenas um membro, à semelhança da DSR do adulto[8].

Este caso clínico destaca-se por envolver uma adolescente, pela localização da doença ao membro superior e pelo envolvimento bilateral dos membros.

Estão descritos casos de DSR juvenil em crianças e adolescentes dos 2 ½ aos 16 anos, sendo a prevalência maior no sexo feminino, na proporção de 4:1[5,9,10], o que está de acordo com este caso.

Na DSR juvenil a ocorrência do quadro clínico após factor precipitante, geralmente um traumatismo, é menos frequente do que no adulto[10]. Nesta doente houve desencadeamento dos sinais e sintomas após uma punção venosa no membro superior primeiramente afectado, não se identificando qualquer estímulo agressor para o desenvolvimento dos sintomas no membro contralateral.

Nesta doença, a intensidade da dor é desproporcional ao trauma desencadeante, tal como se verificou com esta adolescente[5].

Existem várias teorias quanto à etiologia da DSR, que ainda não está bem esclarecida. Alguns autores sugerem uma perturbação do sistema nervoso simpático com aumento da sua actividade, mas com os dados actuais disponíveis parece mais provável uma hipersensibilidade a neurotransmissores[11]. Outras hipóteses incluem a libertação de uma substância dolorosa, uma perturbação do metabolismo opioide natural e uma resposta inflamatória exagerada[11].

Um estudo dos aspectos psicológicos das crian-

Figura 4 e 5. Postura actual das mãos, mantendo posição de flexão dos dedos.

ças e adolescentes com DSR concluiu pela presença de um significativo stress psicológico subjacente, na maioria dos casos[12], o qual foi negado por esta doente.

O diagnóstico é essencialmente clínico, apoiado por alguns exames complementares de diagnóstico[1,11].

Esta doente pelos seus sinais e sintomas encontra-se na transição do estádio I para o II de Steinbrocker, apresentando ainda alguns sintomas da primeira fase como a dor à mobilização, a tumefacção ligeira e a hipersudorese das extremidades distais dos membros superiores, mas também já alguns sintomas da segunda fase como as deformidades em flexão dos dedos (sem contractura estabelecida) e a coloração cianótica/pálida das mãos, não se verificando quaisquer atrofias da pele, do tecido subcutâneo ou muscular[1,6,13].

Tal como é habitual na DSR, nesta jovem os exames laboratoriais mostraram resultados normais[1,3] e o estudo radiológico inicial não apresentou as alterações típicas (osteopénia homogénea, desmineralização em banda horizontal metafisária e mais raramente osteopénia heterogénea, mosqueada), o que sucede em 70% dos casos de DSR juvenil[1,10].

A cintigrafia com bifosfonatos de tecnécio 99m com hiperfixação discreta do radioisótopo (na primeira no punho direito e na segunda em ambos os punhos), enquadra-se na percentagem menor de casos de DSR juvenil em que não há hipofixação óssea do radioisótopo. A menor captação do radiofármaco está descrita na literatura como mais frequente, embora se possam encontrar os vários padrões de fixação, inclusivamente uma cintigrafia normal [14,15,16].

Esta doente apresenta alterações da coloração dos dedos das mãos bem como um edema «mole», depressível, das extremidades distais superiores, manifestações que também podem corresponder a uma fase inicial da Esclerose Sistémica (ES) ou da Fasceíte Eosinofílica. No entanto, as alterações da coloração dos dedos não são desencadeadas pelo frio ou alterações da temperatura nem por *stress* emocional e nos 5 meses de seguimento da doente, foi possível verificar a ausência de espessamento cutâneo (que surge precocemente na ES difusa, atingindo-se frequentemente o *score* cutâneo máximo nos primeiros 6 a 12 meses da doença, diminuindo a partir de então)[17], outras queixas musculo-esqueléticas ou fadiga que são igualmente sintomas iniciais comuns na ES. Na ES limitada os doentes podem ter fenómeno de Raynaud durante alguns anos antes de surgirem outros sinais e sintomas da doença, como a esclerodactilia. Mas, como já foi referido, a doente não apresenta características típicas do fenómeno de Raynaud, nem outros sintomas precoces como a epigastralgia ou disfagia. A VS normal e a ausência de anticorpos antinucleares, presentes em 90% dos doentes com Esclerose Sistémica, constituem dados adicionais desfavoráveis a esta hipótese diagnóstica[3,18].

A evolução clínica da Fasceíte Eosinofílica caracteriza-se por a extremidade afectada apresentar-se inicialmente tumefacta, adquirindo progressivamente a pele aspecto em «casca de laranja» e posteriormente endurecimento, o que não se verificou até à data nesta doente. De igual modo, a ausência de algumas alterações laboratoriais comuns nesta doença, como a eosinofilia periférica, a VS elevada e a hipergamaglobulinémia, tornam este diagnóstico pouco provável[3,18].

Foram também excluídas outras patologias que fazem diagnóstico diferencial com a DSR como as

tendinites, a doença inflamatória articular, a neoplasia, a lesão traumática, a isquémia arterial, a trombose venosa, a lesão neurológica periférica e a reacção de conversão[3,18].

A medida preventiva mais eficaz consiste no controlo da dor e mobilização precoce[11]. Vários fármacos têm sido experimentados com resultados variáveis, incluindo analgésicos, anti-inflamatórios não esteroides, anti-depressivos, corticoesteroides, beta-bloqueantes (como o propranolol, com aumento progressivo da dose), vasodilatadores (como os nitratos transdérmicos) e calcitonina por via intra-muscular[3,11,19,20,21]. O uso de nitratos transdérmicos tem sido referido no tratamento de alguns casos clínicos refractários, com aparente melhoria do edema e da dor, embora o papel exacto da venodilatação como factor adjuvante terapêutico na DSR esteja ainda por esclarecer[20]. A fisioterapia é de extrema importância, sendo indispensável para a resolução da maioria dos casos[3,11,22,23]. O tratamento/acompanhamento psicológico e cognitivo também não deve ser subestimado[24,25].

Existem tratamentos mais agressivos e invasivos que, em geral, estão indicados para as crianças mais velhas e para os casos mais graves, como sejam o bloqueio simpático com injecções paravertebrais ou epidurais de anestésicos locais, a anestesia regional intravenosa com agentes alfa-adrenérgicos, a ketanserina (que actua como antagonista da serotonina) e a simpatectomia cirúrgica[3,24,26,27]. Existem, ainda, alguns relatos recentes na literatura de sucesso com a utilização de gabapentina no tratamento da DSR juvenil, nomeadamente o caso de uma jovem em que estavam afectados os membros superiores e a doença era refractária à simpatectomia química dos gânglios estrelados[28,29].

Nesta adolescente, apesar da terapêutica farmacológica instituída e do recurso à Medicina Física e de Reabilitação, as manifestações clínicas persistem, apresentando já cinco meses de evolução.

O prognóstico da DSR juvenil, em geral, é mais favorável do que nos adultos, no entanto, estão descritos vários casos de DSR juvenil recorrente e refractária ao tratamento e, apesar de nas crianças e adolescentes serem mais raros os casos de sequelas permanentes, a imobilização prolongada dos membros pode levar a atrofias, retracções, contracturas e impotência funcional[1,30].

Bibliografia

1. Bexiga M. Algoneurodistrofia. In: Viana de Queiroz M. Reumatologia. Lisboa: Lidel, 2002 vol.3:179-183.
2. Stanton-Hicks M, Jänig W, Hassenbusch S et al. Reflex sympathetic dystrophy: changing concepts and taxonomy. Pain 1995;63:127-133.
3. Doury P, Dequeker J. Algodystrophy/Reflex sympathetic dystrophy syndrome. In: Klippel JH, Dieppe PA. Rheumatology. St. Louis: Mosby, 2000:44.1-44.8.
4. Sandroni P, Benrud-Larson LM, McClelland RL, Low PA. Complex regional pain syndrome type I: incidence and prevalence in Olmsted county, a population-based study. Pain 2003;106:209-210.
5. Henneberg SW, Nielsen SM, Pederson FK. Reflex dystrophy affects children, too. Ugeskr Laeger 2003;165: 2484-2485.
6. Steinbrocker O, Sptizer N, Friedman H. The shoulder-hand syndrome in reflex dystrphy of the upper extremity. Ann Intern Med 1948;29:22-52.
7. Graffar M. Un methode de classification sociale d'echantillons de population. Cour 1965;6:445.
8. Dietz FR, Mathews KD, Montgomery WJ. Reflex sympathetic dystrophy in children. Clin Orthop 1990;258:225-231.
9. Guler-Uysal F, Basaran S, Geertzen JH, Goncu K. A 21/2-year-old girl with reflex sympathetic dystrophy syndrome (CRPS type I): case report. Clin Rehabil 2003;17:224-227.
10. Bruscas Izu C, Polo Ostarz MA, Simon L. Algodystrophy in the child and the adolescent: the comparative aspects with that in the adult. An Med Interna 1995;12:197-200.
11. Gordon N. Reflex sympathetic dystrophy. Brain Dev 1996;18:257-262.
12. Bernstein BH, Singsen BH, Kent JT et al. Reflex neurovascular dystrophy in childhood. J Pediatr 1978;93:211-215.
13. Driessens M, Dijs H, Verheyen G, Blockx P. What is reflex sympathetic dystrophy? Acta Orthop Belg 1999;65:202-217.
14. Laxer RM, Allen RC, Malleson PN, Morrison RT, Petty RE. Technetium 99m-methylene diphosphonate bone scans in children with reflex neurovascular dystrophy. J Pediatr 1985;106:437-440.
15. Ashwal S, Tomasi L, Neumann M, Schneider S. Reflex sympathetic dystrophy syndrome in children. Pediatr Neurol 1988;4:38-42.
16. Goldsmith DP, Vivino FB, Eichenfield AH, Athreya BH, Heyman S. Nuclear imaging and clinical features of childhood reflex neurovascular dystrophy: comparison with adults. Arthritis Rheum 1989;32:480-485.
17. Denton C. Assessment of skin involvement in systemic sclerosis. Comunicação em 1st EULAR/EUSTAR Scleroderma Course. Budapest, 13-16/01/2005.
18. Alegre J, Alvarez B. Síndrome doloroso regional complejo. Distrofia simpatico-reflexa. In: SER. Manual S.E.R. de las enfermedades reumáticas. Madrid: Panamericana, 2000:625-627.
19. Hyland WT. Treating reflex sympathetic dystrophy with transdermal nitroglycerin. Plast Reconstr Surg

1989;83:195
20. Manahan AP, Burkman KA, Malesker MA, Benecke GW. Clinical observation on the use of topical nitroglycerin in the management of severe shoulder-hand syndrome. Nebr med J 1993;78:87-89.
21. Kokkas B, Papadopoulos C, Mironidou M et al. Comparison of felodipine and nitroglycerin actions on vasomotion physiology. Int J Immunopathol Pharmacol 1999;12:37-42.
22. Sherry DD, Wallace CA, Kelley C, Kidder M, Sapp L. Short- and long-term outcomes of children with complex regional pain syndrome type I treated with exercise therapy. Clin J Pain 1999;15:218-223.
23. Wesdock KA, Stanton RP, Singsen BH. Reflex sympathetic dystrophy in children. A physical therapy approach. Arthritis Care Res 1991;4:32-38.
24. Pawl RP. Controversies surrounding reflex sympathetic dystrophy: a review article. Curr Rev Pain 2000;4:259-267.
25. Papadopoulos GS, Xenakis TA, Arnaoutoglou E, Tefa L, Kitsoulis PB. The treatment of reflex sympathetic dystrophy in a 9 year-old boy with long standing symptoms. Minerva Anestesiol 2001;67:659-663.
26. Suresh S, Wheeler M, Patel A. Case series: IV regional anesthesia with ketorolac and lidocaine: is it effective for the management of complex regional pain syndrome I in children and adolescents? Anesth Analg 2003;96:694-695.
27. Honjyo K, Hamasaki Y, Kita M, Harano K, Totoki T, Miyazaki S. An 11-year-old girl with reflex sympathetic dystrophy successfully treated by thoracoscopic sympathectomy. Acta Paediatr 1997;86:903-905.
28. Tong HC, Nelson VS. Recurrent and migratory reflex sympathetic dystrophy in children. Pediatr Rehabil 2000;4:87-89.
29. Wheeler DS, Vaux KK, Tam DA. Use of gabapentin in the treatment of childhood reflex sympathetic dystrophy. Pediatr Neurol 2000;22:220-221.
30. Murray CS, Cohen A, Perkins T, Davidson JE, Sills JA. Morbidity in reflex sympathetic dystrophy. Arch Dis Child 2000;82:231-233

Autor responsável pela correspondência:
Graça Sequeira
Morada: Praceta Gil Vicente nº2, 6 Dto
2790-080 Carnaxide
Telef.: 214 172 295/ 962 759 084
E-mail: graca.sequeira@clix.pt

12th European Pediatric Rheumatology Congress

França, Paris
15 a 18 Setembro, 2005

Limite de envio de resumos:
30 de Abril de 2005