FACTOR REUMATÓIDE DE 36.600 U/ML

Maria João Salvador, Cândida Silva
José A. P. Silva, Armando Malcata
Armando Porto

Serviço de Medicina III e Reumatologia
Hospitais da Universidade de Coimbra

RESUMO

Os exames complementares de diagnóstico são de extrema utilidade, mas não devemos esquecer o seu carácter meramente complementar, bem como as suas limitações. O essencial do diagnóstico em Reumatologia continua a residir na história clínica e exame objectivo. Mal interpretados, os exames complementares podem ser enganadores e, em caso algum, se deverá estabelecer um diagnóstico na ausência de clínica compatível.
Apresentamos um caso clínico elucidativo desta situação, em que a positividade do factor reumatóide levou à hipótese inicial de Artrite Reumatóide que, depois, não se confirmou.

Palavras chave: Factor reumatóide; Gamapatia monoclonal.

ABSTRACT

Diagnostic tests are extremely useful, but we should keep in mind their complementary role as well as their limitations. The crucial elements of the diagnosis in rheumatology remain the clinical history and examination. Bloods tests can, in fact be misleading and a positive tests should never lead to a diagnosis in the absence of clinical support.
We present, herein, a typical case where high titers of rheumatoid factor led to an unconfirmed hypothesis of rheumatoid arthritis.

Key-words: Rheumatoid factor; Monoclonal gammopathy.

FACTOR REUMATÓIDE DE 36.600 U/ML

Maria João Salvador* Cândida Silva* José A P. Silva**
Armando Malcata*** Armando Porto****

Introdução

Vários doentes são-nos enviados diariamente à consulta para orientação e seguimento por um especialista em Reumatologia, ou, simplesmente, para esclarecimento do diagnóstico. Muitas vezes, o que constitui motivo de envio são alterações analíticas que são comuns em patologias reumatismais. São exemplo a elevação da velocidade de sedimentação (VS), elevação dos títulos de anti--estreptolisina (ASTO) e a positividade do factor reumatóide (FR).

A propósito deste último, apresentamos um caso clínico de um doente com o título mais elevado de factor reumatóide que tivemos oportunidade de observar.

Caso clínico

O doente, de sexo masculino, com 71 anos de idade, pescador, foi enviado à nossa consulta por lombociatalgia e suspeita de artrite reumatóide. Esta última baseava-se na história de artralgias das pequenas articulações e forte positividade de factor reumatóide.

Descrevia uma história de lombalgia crónica, com ritmo mecânico, evoluindo há vários anos. Nos últimos meses, observara agravamento das dores, que se acompanhavam, agora, de irradiação bilateral aos membros inferiores, pela sua face posterior, até aos pés, condicionando grande limitação funcional.

Alguns anos antes iniciara artralgias afectando as pequenas articulações das mãos: metacarpo-falângicas (MCF), interfalângicas proximais (IFP) e distais (IFD), de forma simétrica. Com o tempo instalou-se uma deformação progressiva das IFP e IFD, mas só ocasionalmente notara tumefacção local, de curta duração. As dores estavam fortemente relacionadas com o esforço. Só raramente notava dor em repouso. Descrevia rigidez matinal de 10 minutos. Negava atingimento significativo de outras articulações, incluindo as dos pés.

Os seus antecedentes pessoais incluíam cirurgia lombar por hérnia discal em 1972 e exérese de carcinoma espinho-celular em 1992.

O exame físico geral não encontrou alterações significativas.

No exame osteoarticular observámos escoliose dorso-lombar marcada e com aumento da cifose dorsal, limitação e dor em todos os movimentos da coluna dorsal e lombar. O exame neurológico não revelou alterações. O teste de Lasègue era negativo bilateralmente.

O exame das mãos demonstrava tumefacção óssea, firme das IFDs (nódulos de Heberden), com discretos desvios de eixo e moderada limitação de mobilidade. Punhos e MCFs não mostravam alterações. Não encontrámos evidência de sinovite em qualquer das articulações (Figura 1).

Nos membros inferiores apresentava limitação franca da flexão e rotação interna e externa das coxofemorais. Observava-se crepitação grosseira do compartimento fémoro-tibial. Sem outras alterações músculo-esqueléticas significativas.

A avaliação laboratorial de que era portador revelava normalidade do hemograma e leucograma, provas de função renal e hepática, ionograma e sumária da urina. A velocidade de sedimentação estava elevada: 72 mm na 1ªhora. A proteína C--reactiva era negativa (análise semi-quantitativa). O factor reumatóide era fortemente positivo (++++). CEA e PSA normais.

* Interno do Complementar de Reumatologia.
** Assistente Hospitalar de Reumatologia. Professor Auxiliar de Reumatologia.
*** Consultor de Reumatologia. Responsável pela Unidade de Reumatologia.
**** Professor Catedrático de Medicina. Director de Serviço.

Figura 1

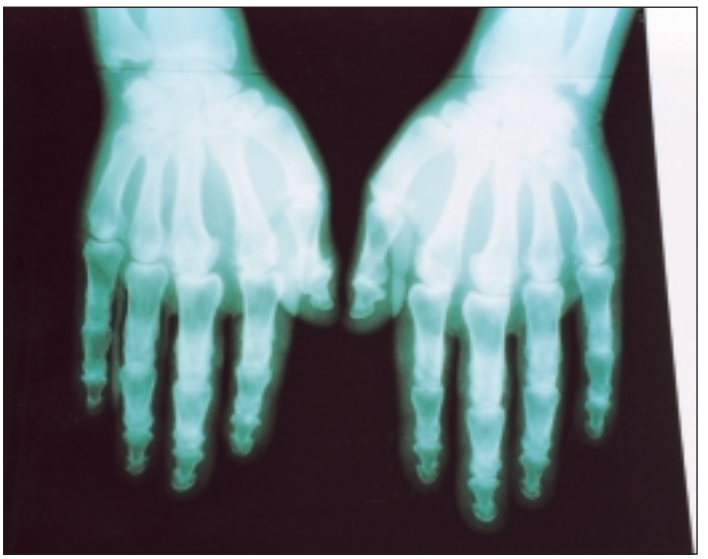

Figura 2

Comentário e evolução

Que diagnósticos consideraríamos prováveis?

A lombalgia mecânica, com irradiação de tipo ciático, apesar de exame neurológico negativo, era compatível com artropatia degenerativa lombar, suportada pelas alterações do exame objectivo local. Claramente, não seria possível relacioná-la com o eventual diagnóstico de artrite reumatóide, dado que esta artropatia não envolve a coluna lombar. A avaliação radiológica revelou espondilartrose lombar avançada, com osteófitos exuberantes e pontes ósseas, achatamento de L2 e anterolistesis de grau II de L4. O Rx da bacia demonstrou coxartrose bilateral avançada. Estava explicada a limitação de mobilidade das ancas e abertas hipóteses de diagnóstico para a lombalgia.

E quanto à artropatia periférica? Superficialmente diríamos que uma artropatia crónica, com distribuição simétrica e periférica levanta a hipótese, reforçada pela presença de factor reumatóide positivo, de artrite reumatóide. Contudo, tratar-se-ia de uma artrite? O ritmo claramente mecânico milita contra esta interpretação. A palpação local vai no mesmo sentido, já que não se detectaram sinais inflamatórios (calor, tumefacção dura-elástica), mas sim uma deformação pétrea, sugestiva de osteófitos e não de sinovite. Não havia, portanto, evidência de artrite e, sem artrite, não há artrite reumatóide! O envolvimento das interfalângicas distais é, também, fortemente contrário a esta hipótese.

Com efeito, a radiografia das mãos revelava esclerose subcondral da 1ª MCF e de quase todas as IFPs e IFDs, com diminuição assimétrica da interlinha articular e osteofitose das IFDs. Não se observavam erosões nem, tampouco, osteopenia periarticular. (Figura 2). Estas características clínicas e radiológicas permitem, por si só, afirmar o diagnóstico de **artrose nodal** das mãos. Não suportam o diagnóstico de artrite reumatóide.

Como explicar então o factor reumatóide positivo e a V.S. elevada? Tinha que haver outra explicação! Poderíamos suspeitar mesmo de uma causa não inflamatória, visto que a PCR estava negativa, em claro contraste com a VS.

É indiscutível que a presença de factor reumatóide aponta para artrite reumatóide. A força deste argumento é tanto maior quanto mais elevado for o título. Por este motivo é fundamental exigir a quantificação sempre que se justifique este exame. A quantificação, em internamento, revelou o título mais levado que alguma vez tivemos oportunidade de observar: factor reumatóide de 36.600 U/ml, e Waaler Rose de 1.152 U/ml! Contudo, nem mesmo um valor desta ordem permite ultrapassar o primado da clínica: este homem não tinha artrite reumatóide, pelo simples facto de que não tinha artrite.

O que são os factores reumatóides? São autoanticorpos contra a fracção Fc da IgG, podendo o anticorpo ser de tipo IgM, IgA ou IgE. Os anticorpos detectados pelo RA-teste e Waaler-Rose são os IgM. O primeiro é mais sensível, mas menos específico, para a artrite reumatóide.

Estes autoanticorpos podem estar presentes numa variedade de circunstâncias, para além da artrite reumatóide. Observam-se mesmo em indivíduos normais, geralmente com título baixo, aumentando a sua frequência com a idade até próximo dos 15% na população com mais de 65 anos[1]. Pode também ser observado em portadores de um grande número de patologias díspares (Quadro I)[2,3].

No nosso doente, a presença de título elevado, associado a VS alta, sem artrite reumatóide, obrigava a ponderar a hipótese de infecção. As serologias efectuadas, nomeadamente para hepatite B e C foram negativas. A instalação recente de ciatalgia numa coluna dificilmente apreciável por Rx clássico, levou à investigação, por cintigrama e RMN, de espondilodiscite (tuberculosa?). O diagnóstico foi excluído.

Um título tão exageradamente alto sugeria, por si só, a produção monoclonal de factores reumatóides. O proteinograma electroforético demonstrou pico monoclonal na fracção gama (Figura 3). A imunoelectroforese revelou tratar-se de IgM monoclonal (21,9g/L, sendo o normal até 3,04) com IgG e IgA normais. Medulograma e biópsia óssea não apresentavam alterações significativas (5% de plasmócitos).

Estas observações levantaram a hipótese de diagnóstico de macroglobulinémia de Waldenström, devido ao carácter monoclonal de IgM. No entanto, este doente não apresentava infiltração da medula óssea por plasmócitos, nem clínica sugestiva de hiperviscosidade. A natureza indolente desta patologia pode justificar a ausência destes critérios[4]. Esta situação clínica está também, por vezes, associada a doença reumática, como, por ex. o LES, S. Sjögren, Artrite Reumatóide[5,6,7].

O doente foi orientado para a consulta de hematologia. Aí foi colocado o diagnóstico de gama-

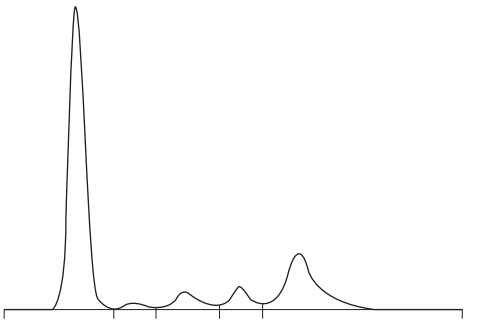

Proteínas Totais = 8,6 g/dl A/G = 1,56

Nome	%	g/dl	V. Normais g/dl
Albumina	61,0	5,25	3,20-5,00
Alfa1	1,5	0,13	0,10-0,40
Alfa2	7,3	0,63	0,60-1,00
Beta	6,3	0,54	0,60-1,30
Gama	23,9	2,06	0,70-1,50

Pico Monoclonal na fracção GAMA

Figura 3. Proteinograma electroforético

Quadro I. Doenças associadas a factor reumatóide positivo. Adaptado de Viana Queiroz M e Moura J[1]

Doenças reumáticas autoimunes	Artrire Reumatóide, Lúpus Eritematoso Sistémico, Síndrome de Sjögren, Esclerose Sistémica, Doença Mista do Tecido Conjuntivo
Infecções virais agudas	Mononucleose, Hepatite, Influenza, SIDA, Pós-vacinação, etc.
Infecções parasitárias	Tripanosomíase, Malária, Schistosomíase, Filaríase, etc..
Infecções bacterianas crónicas	Tuberculose, Lepra, Sífilis, Endocardite Sub-aguda Bacteriana, Brucelose, Salmonelose, etc..
Neoplasias	Após irradiação ou quimioterapia
Estados hipergamaglobulinémicos	Púrpura Hiperglobulinémica, Sarcoidose, Doença Hepática Crónica, Doença Pulmonar Crónica, Crioglobulinemia

patia monoclonal IgM de significado indeterminado, mantendo-se o doente sob vigilância clínica e laboratorial, sem tratamento nesta fase para esta patologia. Foi aconselhado a receber um anti-artrósico, analgésicos e relaxantes musculares em SOS e fazer exercícios físicos próprios para a coluna dorso-lombar. Cerca de um ano depois o doente mantém-se sem clínica sugestiva de hiperviscosidade (excepto por cefaleias ocasionais). Laboratorialmente mantém hemograma, leucograma, função renal e hepática normais. Apresenta VS de 65mm na 1ª hora, proteinograma electroforético com pico monoclonal na fracção gama. O doseamento de IgM é de 22.30 g/L, com as restantes imunoglobulinas normais. Factor reumatóide de 36.000 U/ml, Waaller-Rose de 1.024 U/ml.

A presença de factor reumatóide não é rara nas gamapatias monoclonais IgM. A sua síntese nestes doentes reflecte uma proliferação anormal de células B, produtoras de IgM monoclonal, não dependente de antigénio. Isto é, o doente produz grandes quantidades de IgM que, em alguns e fortuitamente, têm actividade de factor reumatóide por serem anticorpos anti-IgG. São detectados nos testes comuns para este factor, mas não têm o mesmo significado. Os factores reumatóides em doentes com artrite reumatóide resultam de indução por antigénios e são dependentes de células T. São de tipo variado (não monoclonais) e dirigidos contra diferentes idiotipos de IgG, ao contrário dos observados nestas outras circunstâncias. Contudo, esta distinção exige técnicas mais específicas que não se usam em rotina. Os factores reumatóides produzidos em doentes com crioglobulinémias mistas e S. Sjögren secundário podem partilhar idiotipos com factores reumatóides monoclonais[8].

Conclusão

O objectivo central da apresentação deste caso consiste em sublinhar o primado (quase) absoluto da clínica sobre os exames complementares. Verdade em todas as áreas da Medicina, esta afirmação é particularmente sólida no âmbito da Reumatologia, uma vez que só excepcionalmente um diagnóstico se poderá afirmar com base apenas em exames complementares e nunca na ausência de clínica compatível. Erros deste tipo, que observamos com alguma frequência, incluem não só a artrite reumatóide, mas também a febre reumática (TASO) e gota (uricemia). Interrogatório e exame objectivo cuidados e criteriosos são peças bem mais fundamentais ao diagnóstico reumatológico do que qualquer exame complementar.

A consideração do alcance e limites dos exames laboratoriais, sensibilidade e especificidade, falsos positivos e negativos, etc.., fundamental na resolução deste caso, é obrigatória em todas as circunstâncias, sob pena de transformarmos em dificuldades adicionais, se não mesmo em erros diagnósticos e terapêuticos, o auxílio que procurávamos nos exames auxiliares.

Referências bibliográficas

1. Viana Queiroz M, Moura J, Exames laboratoriais em Reumatologia. In Viana Queiroz M, ed. Reumatologia clínica, Lisboa, Lidel edições técnicas, 1996: 89-120
2. Tighe H, Carson DA. Rheumatoid factors.In Kelley WN ed. Textbook of Rheumatology, Philadelphia, WB Saunders, 1997: 241-249
3. Ramos J P, Factores Reumatóides. In Lopes Vaz A ed. Artrite Reumatóide, Lisboa, Lidel edições técnicas, 2000: 74-78
4. Linker C A, Blood- Waldenström's Macroglobulinemia. In Tierney L M, McPhee S J, Papadakis M A. Current Medical Diagnosis and Treatment ed., USA, Lange medical booK, 1996:469-470
5. Youinou P, Goff P, Renier J C, Hurez D, Miossec P, Morrow J W. Relationship between rheumatoid arthritis and monoclonal gammopathy. J Rheum 10: 2, 1983: 210-215
6. Pennec Y, Missoum A, Youinou P, Goff P, Menn G. The coexistence of RA, SLE, Sjögren Syndrome and monoclonal gammopathy in the same patient. J Rheum 9: 2, 1982: 334-335
7. Malaviya A N, Kaushik P, Budhiraja S, Mutairi M, nampoory M R N, Hussein A, Akanji A O. Hypergammaglobulinemic purpura of Waldenström: report of 3 cases with a short review. Clin Exp Rheumatol 2000; 18: 518-522
8. Carson D A, Chen P P, Fox R I, Kipps T J, Jirik F, Goldfien R D, Silverman G, radoux V, Fong S. Rheumatoid factor and immune networks. Ann Rev Immunol 1987; 5: 109-126