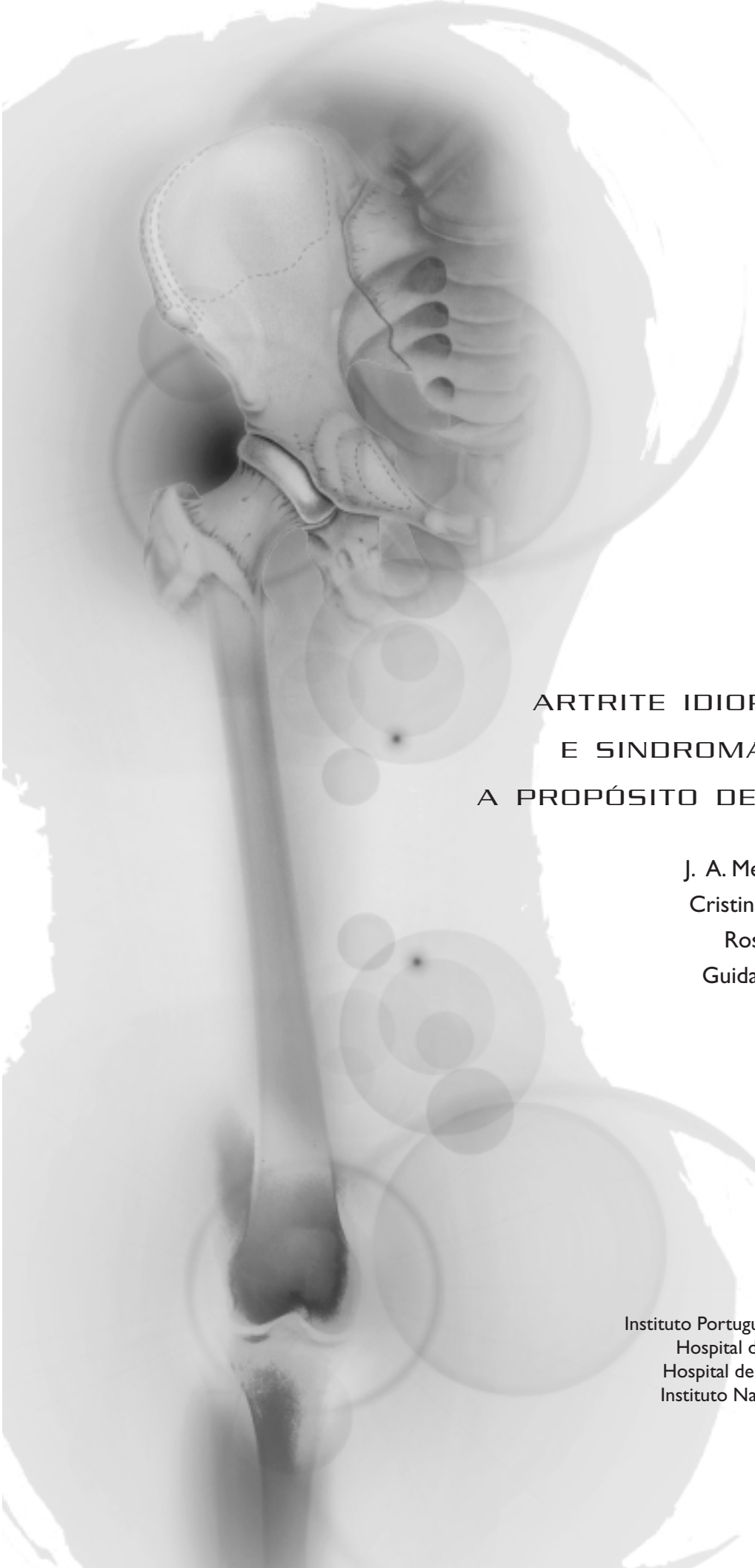

ARTRITE IDIOPÁTICA JUVENIL E SINDROMA DE TURNER: A PROPÓSITO DE UM CASO CLÍNICO

J. A. Melo Gomes
Cristina Trindade
Rosa Pina
Guida Boavida

Instituto Português de Reumatologia
Hospital de Santa Maria
Hospital de Dona Estefânia
Instituto Nacional de Saúde

RESUMO

No sindroma de Turner há um reconhecido risco aumentado de doenças autoimunes, contudo apenas recentemente se demonstrou a associação com a Artrite Idiopática Juvenil (AIJ). Os autores descrevem um caso clínico de Artrite Idiopática Juvenil oligoarticular com anticorpos anti-nucleares presentes no soro, numa criança com sindroma de Turner.

Palavras-chave: Sindroma de Turner; Artrite Idiopática Juvenil; Autoimunidade

ABSTRACT

An increased risk for autoimmune diseases has been recognized in Turner syndrome. However, the association with Juvenile Idiophatic Arthritis (JIA) was reported only recently. The authors report the case of a child with oligoarticular ANA positive JIA and Turner syndrome.

Key-words : Turner syndrome; Idiophatic Rheumatoid Arthritis; Autoimmune diseases

ARTRITE IDIOPÁTICA JUVENIL E SINDROMA DE TURNER: A PROPÓSITO DE UM CASO CLÍNICO

J. A. Melo Gomes* Cristina Trindade**
Rosa Pina*** Guida Boavida****

Introdução

O sindroma de Turner (ST) é uma doença cromossómica por monossomia total ou parcial do cromossoma X[1,2].

Está associada com doenças autoimunes da tiróide, doença inflamatória intestinal e diabetes I. Recentemente, vários autores têm referido associação com outra situação autoimune, a Artrite Idiopática Juvenil (AIJ)[3,4,5,6].

Os autores apresentam o caso clínico de uma criança com AIJ oligoarticular, em que as queixas de artrite foram anteriores ao diagnóstico de ST. Esta criança apresentava, contudo, encurtamento do 4º metatarso, que é um achado frequente no ST[1,2]. O objectivo dos autores é divulgar a associação entre ST e AIJ e chamar a atenção para as alterações esqueléticas típicas destas entidades.

Caso clínico

Criança do sexo feminino (d.n. 24/03/90), enviada aos 3 anos de idade à consulta de Reumatologia Pediátrica por artrite do joelho direito, com aumento da VS (70/mm na 1ª hora) e anticorpos anti-nucleares presentes no soro (título de 1/1000). Hemograma, provas de função renal e hepática estavam dentro dos limites da normalidade. Os factores reumatóides IgM foram sempre negativos, quando pesquisados no soro.

Tinha como alteração ao exame objectivo, dor e tumefacção do joelho, com limitação dos movimentos e encurtamento do 4º dedo do pé direito.

Teve evolução clinica típica de AIJ oligoarticular, com envolvimento posterior do joelho esquerdo e tenossinovite dos extensores dos dedos, ao nível do dorso dos 2 carpos.

Fez terapêutica com anti-inflamatórios não esteróides e sinovectomia química com hexacetonido de triancinolona do joelho direito (duas vezes aos 9 anos) e do joelho esquerdo (uma vez aos 3 anos e outra aos 9 anos).

Não houve evidência de envolvimento ocular, quer clinicamente, quer por exame oftalmológico à lâmpada de fenda, que foi efectuado periodicamente (de 4/4 meses).

As radiografias efectuadas revelaram discreta osteopenia periarticular ao nível dos joelhos e encurtamento do 4º metatarso do pé direito, por braquidactilia, responsável pelo encurtamento que se observava clinicamente (Figura 1).

Aos 6 anos, no decurso de investigação de baixa estatura, fez cariótipo que revelou ser um mosaico 46XX / 45X0 (foram observadas 50 mitoses: 58% 45X0 e 42% 46XX). Foi medicada com hormona de crescimento, desde os 8 anos. Tem actualmente 10 anos com altura e peso abaixo do percentil 5 relativamente ao esperado para a população em geral e no percentil 75 para as crianças com sindroma de Turner[2] (Figura 2 - altura 1,23m; peso 23,8Kg).

Não tem clinica de tiroidite, nem de doença inflamatória intestinal.

Tem osteopenia ligeira (DEXA revelando densidade mineral óssea 1,54 DP abaixo da média para a idade, sexo e grupo étnico – Figura 3).

Após o inicio da terapêutica com hormona de crescimento (hGH) verificou-se um aumento da velocidade de crescimento e da massa óssea.

A doente nunca teve mais de 2 articulações envolvidas simultaneamente, sendo a artrite de

* Assistente Graduado de Reumatologia do Instituto Português de Reumatologia. Unidade de Reumatologia Infantil, do Adolescente e do Adulto Jovem.
Instituto Português de Reumatologia – Lisboa.
** Interna do Internato Complementar de Pediatria do Hospital de Santa Maria.
*** Assistente Hospitalar de Pediatria do Hospital de Dona Estefânia, Lisboa. Consulta de Endocrinologia Pediátrica do H.D.E.
**** Bióloga. Investigadora do Instituto Nacional de Saúde. Responsável pelo Laboratório de Genética do INSA.

Figura 1. M.M.L., 10 anos, com Sindroma de Turner e Artrite Idiopática Juvenil. Nesta imagem é bem visível o encurtamento do 4º dedo do pé direito, o qual é devido ao encurtamento do 4º metatarso respectivo, bem evidente na radiografia dos pés da doente.

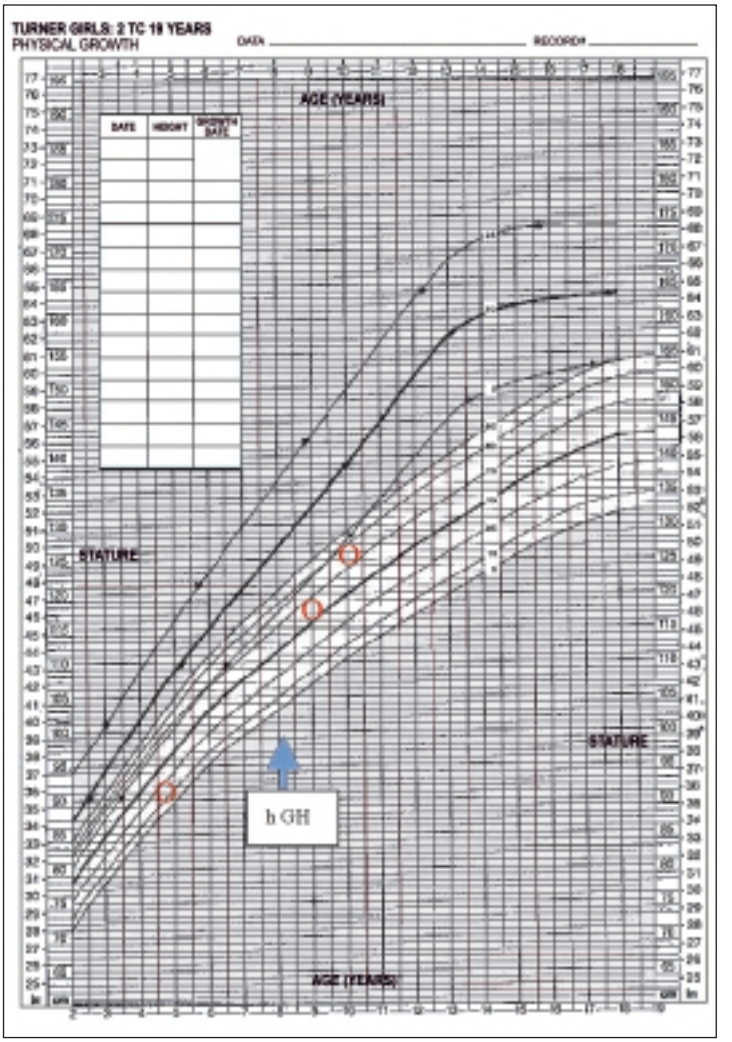

Figura 2. Tabela de percentis de Lyon *et al,* utilizada pela Academia Americana de Pediatria para vigilância de estatura de crianças com Sindroma de Turner[2]. Está assinalada nesta tabela, a evolução estatural da doente em questão.
h GH= Hormona de crescimento.

moderada intensidade e sem repercussão funcional significativa. Passou largos períodos (4 a 6 meses, de cada vez) assintomática, do ponto de vista articular.

Discussão

A doença autoimune mais frequente no ST é a tiroidite de Hashimoto, mas também está descrita a associação com doença de Graves, diabetes tipo I e doença inflamatória intestinal[1], o que documenta bem a predisposição para as doenças auto-imunes nesta cromossomopatia.

Em 1998, Zulian[5] publicou os resultados de um estudo multicêntrico, no qual demonstra um aumento da incidência de artrite idiopática juvenil nas crianças com ST. Este estudo envolveu 28 centros de Reumatologia Pediátrica e uma população de15.000 doentes com AIJ, dos quais 18 tinham ST. Dado a prevalência de ST ser de 1:5.000 a 1:10.000 encontraram-se cerca de 6 vezes mais crianças com ST, do que era esperado, neste grupo de crianças com AIJ.

Dos 18 casos de AIJ e Sindroma de Turner 7 eram formas poliarticulares e 11 oligoarticulares[5].

Em metade dos casos (9/18) o diagnóstico de ST foi posterior ao inicio das queixas articulares[5].

As formas poliarticulares estavam associadas ao cariótipo 45 X0 (6/7), tinham inicio precoce, eram seronegativas para os factores reumatóides IgM e originavam deformidades articulares progressivas[5].

As formas oligoarticulares tinham anticorpos antinucleares positivos com elevada frequência

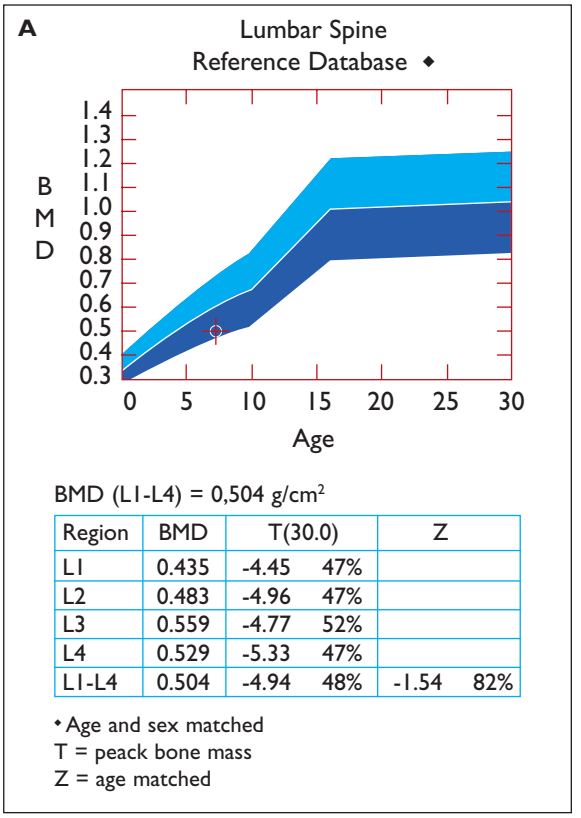

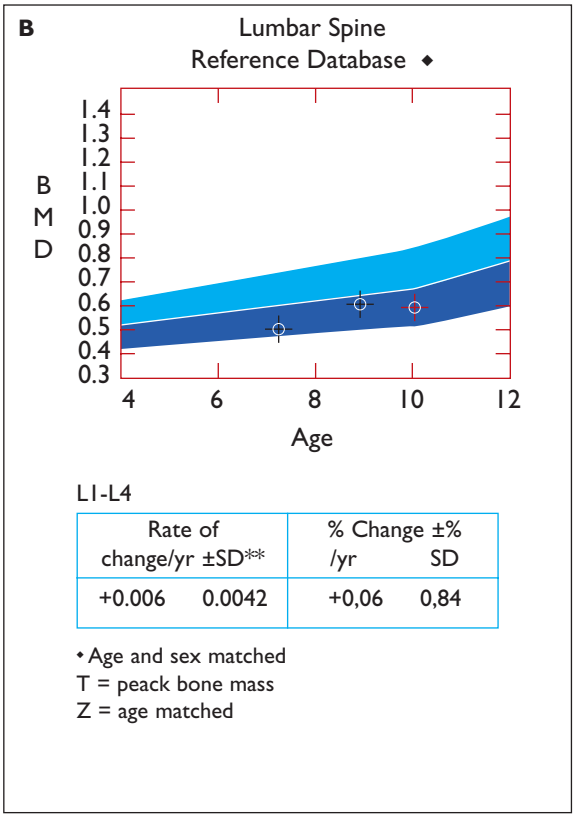

Figura 3. Densitometria óssea bi-fotónica radiológica (*«Dual Energy X-ray Absorptiometry»* = DEXA) em que é evidente moderado deficite de massa óssea da coluna lombar relativamente ao que seria de esperar para a idade, sexo e grupo étnico da doente –1,54 Desvios Padrão abaixo da média, na determinação inicial (**A**).
Após o início da terapêutica com Hormona de Crescimento é bem evidente o aumento marcado da massa óssea, tendo esta ficado a menos de 1 desvio padrão da média para a idade, sexo e grupo étnico (**B**).

(8/11), o cariótipo era diverso (45 XO, mosaico, delecção 46Xp), o início da artrite foi mais tardio e a evolução foi benigna[5].

No caso clínico que descrevemos, o diagnóstico de ACJ foi anterior, em 3 anos, ao de ST, pois esta criança é um mosaico e não apresentava inicialmente um fenótipo muito característico. Contudo, tinha um encurtamento do 4º metatarso, interpretado no contexto de sequela de artrite, mas que é também uma alteração esquelética típica de ST[1,2].

O início da artrite foi precoce o que, associado aos anticorpos anti-nucleares, permite caracterizar esta forma como oligoarticular precoce, na qual o risco de uveíte crónica é mais elevado[7,8].

O ST está associado a outras anomalias esqueléticas nos membros superiores, tais como o 4º metacarpo curto, deformação em V do carpo, deformação de Madelung, fusão dos ossos do carpo, falanges terminais em baqueta de tambor. Nos joelhos, achatamento do prato tíbial mediano e alargamento dos condilos femorais. Outros achados radiológicos são: irregularidade dos corpos vertebrais, clavículas e costelas estreitas, atraso da maturação e osteoporose[6].

Muitas destas alterações esqueléticas podem surgir em consequência da AIJ.

No Quadro I encontram-se indicadas as principais alterações clínicas comuns entre o ST e a AIJ. Pela observação do Quadro I é fácil concluir que muitas alterações consideradas típicas do ST podem também ser causadas pela AIJ; entre outras comuns às duas doenças citamos: a baixa estatura, o micrognatismo, o cúbito valgo, a braquidactilia (4º metacarpo ou 4º metatarso curtos), o desvio radial da mão, a fusão vertebral, as cataratas, a associação a doença inflamatória crónica do intestino e a osteoporose[1,2,6].

Quadro I. Características clínicas comuns entre o Sindroma de Turner e a Artrite Idiopática Juvenil

Baixa estatura
Micrognatismo
Cúbito valgo
Encurtamento de metatarsos ou metacarpos, normalmente o 4º
Deformidade de Madelung
Fusão vertebral
Cataratas

Quadro II. Razões para suspeitar de Sindroma de Turner em criança com Artrite Idiopática Juvenil

Sexo Feminino
Poliartrite com factores reumatóides negativos
Oligoartrite com ou sem Anticorpos Anti-Nucleares presentes no soro
Atraso de crescimento desproporcionado com a gravidade da artrite e/ou sua terapêutica
Metatarso ou metacarpo curto (habitualmente o 4º)
Epicanto
Pescoço curto e implantação baixa da linha capilar posterior
Anomalias renais
Cardiopatia congénita
Surdez sensorial
Hipercolesterolémia

Dadas as características comuns deve-se considerar o diagnóstico de ST nas meninas com AIJ e baixa estatura, particularmente quando a doença articular é de grau ligeiro e limitado a poucas articulações (AIJ oligoarticular).

No Quadro II indicam-se as alterações que podem levar a pensar em sindroma de Turner em crianças do sexo feminino e AIJ.

Por outro lado é importante estar atento às queixas articulares no ST, dado ser mais frequente neste grupo o aparecimento de artrite. No Quadro II encontram-se referidas as características que devem levantar a suspeita de Sindroma de Turner em doente com AIJ.

Referências bibliográficas

1. Rapaport R. Turner Syndrome. In: Behrman RE, Kliegman RM, Jenson HB, eds. Nelson Textbook of Pediatrics. 16 th ed. Philadelphia: WB Saunders Company, 2000: 1753-1755.
2. American Academy of Pediatrics. Health supervision for children with Turner syndrome. Pediatrics 1995 Dec;96(6):1166-1173.
3. Balestrazzi P, Ferraccioli GF, Ambanelli U, Giovannelli G.: Juvenile rheumatoid arthritis in Turner's syndrome. Clin Exp Rheumatol 1986 Jan-Mar;4(1):61-62.
4. Foeldvari I, Wuesthof A.: Delayed diagnosis of juvenile rheumatoid arthritis in a girl with Turner's syndrome. Clin Exp Rheumatol 1997 Nov-Dec;15(6):701-703.
5. Zulian F, Schumacher HR, Calore A, Goldsmith DP, Athreya BH.: Juvenile arthritis in Turner's syndrome: a multicenter study. Clin Exp Rheumatol 1998 Jul-Aug;16(4):489-494.
6. Wihlborg CE, Babyn PS, Schneider R. The association between Turner's syndrome and juvenile rheumatoid arthritis. Pediatr Radiol 1999 Sep;29(9):676-681.
7. Schaller J., Johnson G.H., Holborow E.J., Ansell B.M., Smiley W.K.: The association of antinuclear antibodies with the chronic iridocyclitis of juvenile rheumatoid arthritis (Still's disease). Arthritis Rheum. 1974, 17:409--416.
8. Melo Gomes J. A., Jorge J. A., Melo Gomes E., Caetano J. M., Ramalho P. S., Queiroz M. V.: As manifestações oculares das artrites crónicas juvenis. J. Médico 1981, 106: 511-514.