FIBRODISPLASIA ÓSSEA E SÍNDROME DE MCCUNE-ALBRIGHT: DESCRIÇÃO DE UM CASO CLÍNICO E DIAGNÓSTICO DIFERENCIAL COM DOENÇA ÓSSEA DE PAGET

I. Silva*, M. Mateus*, J. C. Branco**,*

Resumo

A fibrodisplasia óssea ou doença de Jaffe Lischtenstein é uma alteração genética e não hereditária do desenvolvimento ósseo, caracterizada por dor óssea, deformação e fractura, maioritariamente diagnosticada nos jovens. A frequência é igual em ambos os sexos. Mutações do gene codificador da GSα, o complexo GNAS, origina defeitos da diferenciação osteoblastica e reaborção óssea. A doença pode apresentar-se na forma monostótica ou poliostótica ou estar associada a manchas cutâneas café-au-lait e puberdade precoce (síndrome McCune-Albright). O osso normal e a medula óssea são substituídos por tecido fibro-osseo benigno intramedular, envolvendo qualquer parte do esqueleto. O atingimento vertebral é raro. As alterações radiológicas e patológicas podem ser diagnósticas. Os bifosfonatos e suplementos de cálcio, vitamina D e fósforo são utilizados no tratamento da fibrodisplasia óssea. O osteosarcoma é uma complicação rara, mas seriamente maligna.

Descrevemos o caso de uma mulher de 68 anos com antecedentes de hipofisectomia, com queixas progressivas de lombalgias mecânicas, sem envolvimento sistémico ou neurológico. A cintigrafia óssea, as radiografias e a TAC revelaram fibrodisplasia óssea poliostótica, com envolvimento vertebral e mandibular.

Neste trabalho comparamos a fibrodisplasia óssea com a doença óssea de Paget.

Palavras-chave: Fibrodisplasia Óssea; Síndrome McCune-Albright; Bifosfonatos; Osteosarcoma; Doença Óssea de Paget.

*Serviço de Reumatologia do Centro Hospitalar de Lisboa Ocidental, Hospital de Egas Moniz, EPE
**Faculdade de Ciências Médicas, Universidade Nova de Lisboa

Abstract

Fibrous dysplasia of bone or Jaffe Lischtenstein's disease is a genetic, non-inheritable disease of bone development, characterized by bone pain, deformities and fracture, mainly observed in young adults. The frequency is equal between sexes. Mutations in the gene coding the Gsα, GNAS complex, results in osteoblastic differentiation defects, and bone resorption. The disease can have a monostotic or polyostotic form, or be associated with café-au-lait skin spots and precocious puberty (McCune-Albright syndrome). The normal bone and bone marrow is replaced with abnormal benign intramedullary fibro-osseous tissue, and can involve any bone in the body. The vertebral involvement is rare. Radiological and pathological findings can be diagnostic. Biphosphonates and calcium, vitamin D and phosphorus supplements have been used in fibrous dysplasia treatment. Osteosarcoma is a rare, but serious malignant complication.

We report the case of a 68 year old woman with a history of hypofisectomy , with a progressive low back pain, without systemic or neurological symptons. The bone scan, the radiographs and the computed tomography findings revealed polyostotic fibrous dysplasia, with vertebral and mandibular involvement.

In this paper we compared fibrous dysplasia of bone with Paget bone disease.

Keywords: Fibrous Dysplasia of Bone; McCune-Albright Syndrome; Biphosphonates; Osteosarcoma; Paget Bone Disease.

Introdução

A fibrodisplasia óssea (FDO) é uma doença óssea rara, genética, não-hereditária, que pode manifestar-se quer na criança quer no adulto, por dor ós-

sea, fracturas, deformação do esqueleto ou alterações neurológicas[1,2]. O quadro clínico é variado mas a doença é frequentemente assintomática. Existem 3 formas de FDO: monostótica, poliostótica simples ou associada a alterações endócrinas[3]. Histologicamente são semelhantes, e a imagem na tomografia computorizada revela um padrão em vidro despolido[4]. As lesões ósseas são benignas, de caracteristicas focais medulares e fibro-ósseas, atingindo com frequência os ossos longos, costelas e ossos crâneo-faciais. O envolvimento dos corpos vertebrais não é comum, seja nas formas monostóticas ou poliostóticas[5].

Na síndrome de McCune-Albright (SMA), a FDO poliostótica surge associada com manchas cutâneas *café-au-lait* e alterações endocrinológicas múltiplas hiperfuncionantes. A síndrome de Mazabraud é caracterizada por mixomas intramusculares mais frequentes na doença poliostótica[1,2].

A idade da primeira manifestação da doença, a rapidez de evolução, a extensão do envolvimento do esqueleto e incapacidade são imprevisíveis. A FDO tem diagnóstico diferencial com múltiplas patologias, entre elas, pela sua apresentação e localização, a doença óssea de Paget (DPO)[5].

A raridade do diagnóstico tardio de FDO poliostótica, de evolução benigna numa doente com alterações endócrinas, sugeriu-nos a apresentação do referido caso clínico, contextualizando com a literatura.

Caso Clínico

Doente do sexo feminino, 68 anos, com história de dorsolombalgias de ritmo mecânico, com 1 ano de evolução, de intensidade crescente e episódicas. Negava dor irradiada aos membros inferiores, relação com as manobras de Valsalva, sintomas neurológicos, queixas sistémicas ou inflamatórias associadas, sintomatologia articular periférica ou incapacidade para a marcha. Não existia história de traumatismo, medicação com anticonvulsivantes ou consumo de produtos não pasteurizados. Referia o consumo frequente de vegetais, frutas e lacticínios, sem hábitos etílicos, tabágicos ou cafeínicos.

Dos antecedentes pessoais salientava-se hipopituitarismo após hipofisectomia por acromegália há 10 anos, seguida em consulta de Endocrinologia e medicada; osteoporose trabecular com T-score (L1-L2) de -2.5; valvulopatia mitral associada a insuficiência cardíaca grau II de NYHA e arritmia. A menarca ocorreu aos 12 anos e a menopausa aos 50 anos, após histerectomia e ooforectomia por mioma, com uma gestação de termo, sem história de abortos. Medicada em ambulatório com levotiroxina, prednisolona 5mg/dia, calcio e vitamina D, alendronato 70mg e varfarina.

O exame objectivo geral e reumatológico foram normais. A avaliação analítica não mostrou alterações da fosfatase alcalina, metabolismo fosfo-cálcio sérico e urinário, doseamentos hormonais do eixo hipotálamo-hipófise ou da velocidade de sedimentação. A PCR era de 1,07 mg/dL(VR<0,5 mg/dL) e hidroxiprolina urinária era ligeiramente superior ao limite normal.

As radiografias do esqueleto axial mostraram fractura de D8 e D9 em cunha e a radiografia da bacia revelou fractura dos 2 ramos púbicos esquerdos. Na cintigrafia óssea verificou-se hiperfixação na metade direita da mandíbula e fixação moderada em D5, D7, pólo superior anca direita e IF do primeiro dedo da mão bilateral.

Foi investigada a lesão da mandíbula, por provável doença óssea de Paget. A radiografia da face mostrou elevação da metade direita da mandíbula (Figura 1) e a TAC revelou elevada dimensão e densidade do ramo horizontal da mandíbula, estreitamento medular em padrão de vidro despolido sem disrupção cortical, compatível com displasia fibrosa (Figuras 2a e 2b).

Mediante a hipótese diagnóstica de fibrodisplasia óssea, as queixas de raquialgias motivaram a realização de TAC da bacia e TAC dorsal que revelaram respectivamente coxartrose bilateral e colapso em cunha de D8 e D9, com corpo vertebral de D9 francamente esclerosado sugerindo displasia fibrosa (Figura 3).

Manteve terapêutica com paracetamol, tramadol, bisfosfonato, cálcio e vitamina D, com melhoria progressiva das queixas álgicas e sem novas fracturas. A biópsia óssea foi dispensada por melhoria clínica e pelos riscos de factura associados. Colocou-se o diagnóstico de fibrodisplasia óssea poliostótica e, segundo alguns autores, síndroma de McCune-Allbrigth (acromegália e fibrodisplasia poliostótica).

Discussão

A FDO, enquanto doença rara tem uma prevalência desconhecida[6]. A forma monostótica ronda os

Figura 1. Radiografia da face que mostra elevação da metade direita da mandíbula

60% e a poliostótica os 40%, nos quais <5% correspondem ao SMA com puberdade precoce e 1-2% ao SMA com outra alteração endócrina. Na FDO a relação entre o sexo F:M é de 1, embora a SMA apresente maior predilecção pelo sexo feminino[1-3].

Em termos fisiopatológicos pensa-se que esta patologia tem uma base genética, devido a uma mutação missense pós-zigótica, no gene *GNAS1*, codificando a sub-unidade α da proteína G, Gsα. Foram descritas duas mutações dominantes. A nível molecular, o aumento de cAMP diminui os factores de transcrição osteoblásticos AP-1 e Runx2, contribuindo para as alterações na proliferação e diferenciação dos osteoblastos no tecido ósseo, formando células fusiformes *fibroblasto-like*. Estas células produzem IL-6, com activação dos osteoclastos e reabsorção de tecido ósseo e fibroso. As alterações celulares manifestam-se em todos os orgãos/tecidos cujos crescimento e função depende do cAMP como segundo mensageiro (melanócitos, miócitos, hipófise, tiróide,etc). A activação das mutações referidas estão implicadas na génese dos tumores hipofisários secretores de hormona de crescimento (Gh) e adenomas e carcinomas da tiróide[1,2]. Recentemente, estudos sobre a expressão da periostina e do seu receptor αvβ3 (CD51/61) no osso normal e na FDO mostraram que a periostina era expressa na matriz extracelular durante a ossificação intramembranosa e no componente fibroso da FDO. A periostina poderá ser candidata a um marcador de ossificação intramembranosa, uma vez que a via do cAMP/c-Fos pode representar uma via de supraregulação da periostina na FDO, alterando a génese dos fibroblastos[8].

A hiperexpressão de p53 na FDO também pode reforçar a hipótese da FDO ser uma doença neoplásica. Neste momento a Organização Mundial

Figura 2. Tomografia computorizada da mandíbula que mostra alteração compatível com fibrodisplasia óssea
(elevada dimensão e densidade do ramo horizontal direito da mandíbula, estreitamento medular em padrão de vidro despolido sem disrupção cortical) (**A**) corte sagital; (**B**) corte transversal

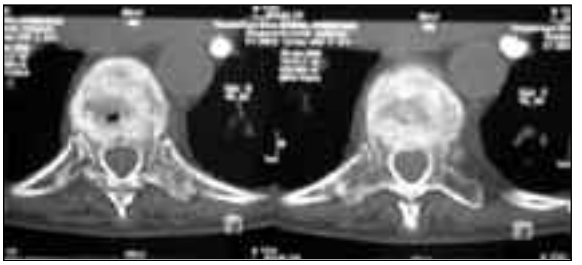

Figura 3. Tomografia computorizada da coluna dorsal que mostra deformação em cunha de D8 e D9

de Saúde considera a FDO um tumor de natureza neoplásica indefinida, constituíndo cerca de 2,5% de todas as neoplasias ósseas e 7% das neoplasias ósseas benignas[9].

Neste contexto, descreve-se o caso de uma doente de 68 anos, com antecedentes de acromegália com hipofisectomia terapêutica e osteoporose fracturária, avaliada por queixas de dorsolombalgias mecânicas com 1 ano de evolução. Foi identificada na cintigrafia óssea uma lesão de hiperfixação na mandíbula direita, comprovada na TAC como lesão em vidro despolido sugestiva de FDO. A TAC da coluna dorsal identificou fracturas em D8 e D9, com alterações escleróticas sugestivas de FDO no corpo vertebral de D9, sem aparente envolvimento de partes moles. Foi excluída compressão nervosa e alterações sugestivas de leontiase óssea. Analiticamente salientava-se ligeiro aumento da hidroxiprolina urinária.

A doença é habitualmente assintomática e diagnosticada no exame radiológico de rotina[10-12]. As principais características clínicas são dor óssea (pseudoinflamatória, em repouso), deformação com frequente envolvimento craniofacial e fractura de fragilidade[1-3]. A doença poliostótica manifesta-se na infância e de forma mais grave, unilateral ou assimétrica atingindo um membro, embora também possa ser bilateral[13,14]. Atinge por ordem decrescente o crânio e os ossos da face (50%), a pélvis, a coluna vertebral e os ombros[15]. A doença monostótica é diagnosticada mais tardiamente (entre os 20-50 anos) por dor ou fractura óssea. Os locais de frequência por ordem decrescente são as costelas, o fémur, a tíbia, o úmero e o crânio (10%). A mão e o pé raramente estão envolvidos[1,2]. Neste caso, estamos perante um caso raro de uma forma poliostótica com uma evolução lenta e silenciosa, e com diagnóstico tardio e ocasional. Na FDO monostótica o diagnóstico torna-se mais difícil na ausência de biópsia óssea e de estudo histológico[16].

Figura 4. Fibrodisplasia óssea. Envolvimento poliostótico numa mulher com syndrome de McCune-Albright e história de múltiplas fracturas. Note-se a distorção pelvica e deformação femoral proximal em varo chamada «cajado de pastor» (Resnick Donald, Alazraki Naomi, André Michael, et al; Bone and Joint Imaging; 2nd edition; Saunders, 1996; 1208)

A doente não apresentava fenótipo deformativo, embora na FDO possa ocorrer deformação da cavidade ocular com exoftalmos, estenose do canal auditivo externo, proeminência occipital externa, assimetria e edema facial, hipermentose, hipertelorismo, deficiente desenvolvimento dentário e a leontiasis óssea. A doença craniofacial é mais precoce e tem caracterísiticas diferentes face à axial ou apendicular[17,18].

A fractura patológica é uma forma frequente de diagnóstico inaugural de FDO, que pode ter sido o que se verificou nesta doente: a dorsalgia podia ser em parte causada pela fractura de D9.

A SMA é a forma mais grave de FDO, definida pela tríade: puberdade precoce, FDO poliostótica e manchas de hiperpigmentação castanha (*café-au-lait*), distintas da Neurofibromatose. As alterações endócrinas podem ser variadas e relacionam-se com as mutações de activação da Gsα. No

Tabela I. Diagnóstico diferencial entre fibrodisplasia óssea e doença óssea de Paget.

	Doença Óssea de Paget	**Fibrodisplasia Ossea**
Apresentação	Monostótica (tíbia, peróneo, ilíaco, fémur, crâneo) Poliostótica (pélvis, coluna vertebral e crâneo) Mãos e pés: raro	Monostótica (costelas, fémur, tíbia, úmero, crâneo) Poliostótica (crâneo, face, pélvis, coluna vertebral) Poliostótica+alterações endócrinas Mãos e pés: raro
Epidemiologia	>40 anos ; Sexo F:M de 1 Prevalência desconhecida (dça assintomática frequente) Frequência: Monostótica de 15%; Poliostótica de 85%.	Monostótica (60%): 20-30 anos. Poliostótica (40%): até 10 anos Sexo F:M de 1 Prevalência desconhecida (doença assintomática frequente)
Etiologia	Infecção viral vs predisposição genética Envolvimento familiar (locus no # 18q) de 10%	Mutação missence, pós-zigótica, gene GNA1 e activação Gs±.
Clínica	Fase osteolítica; osteoclástica/osteoblástica; esclerótica. Dor+fractura+deformação óssea Leontiase óssea e patologia ORL Raquialgia com compressão neurológica Síndrome de roubo vascular Hiperparatiroidismo	Frequentemente assintomática. Dor+fractura+deformação óssea Forma poliostótica mais precoce e mais grave Deformação em convexidade dos ossos longos Leontiase óssea e patologia ORL Raquialgia com compressão neurológica Síndrome McCune-Albright Raquitismo hipofosfatémico e osteomalácea
Avaliação analítica	Elevação de FA, osteocalcina, e hidroxiprolina, piridolina e deoxipiridolina urinárias.	Elevação FA e osteocalcina, e hidroxiprolina, piridolina e deoxipiridolina urinárias.
Imagiologia	RX: osteolítico/osteoblástico/misto. Desdiferenciação corticotrabecular (porosidade cortical e espessamento trabecular); osteoporose circunscrita do crâneo; "sinal da borda" na pélvis. Cintigrafia: hiperfixação óssea acentuada (indistinguível de processo maligno). RMN: Paget lítico com sinal de T1 preservado (medula gorda) indica reabsorção e exclui infiltração. Na Paget esclerótica: exclui doença dos tecidos moles.	RX: pagético/esclerótico/quístico. Expansão trabecular, cortical fina. Cintigrafia óssea: hiperfixação óssea moderada. TC: padrão em vidro despolido. RMN: sinal heterogéneo; diagnóstico de osteosarcoma central de baixo-grau.
Histologia	Osteoclastos gigantes multinucleados; matriz óssea desorganizada, padrão em mosaico.	Fibroblastos-like fusiformes formam cilindros paralelos numa matriz óssea.
Tratamento	Calcitonina, bifosfonatos, cálcio, vitaminaD. Cirurgia	Bifosfonatos, cálcio, vitamina D, suplementos de fosfato, analgesia. Cirurgia
Complicações	Deformação óssea; fractura de insuficiência cortical (fémur, tíbia); osteólise rápida; alterações neurológicas; transformação maligna (0,2% em osteosarcoma); Insuficiência cardíaca de alto débito; surdez mista.	Deformação óssea e fractura óssea; alterações neurológicas; surdez mista, transformação maligna (0,5-4% em osteosarcoma).
Prognóstico	Degeneração sarcomatosa mais frequente na doença poliostótica.	Na doença grave, incapacidade aos 7 anos de idade. Na monostótica bom prognóstico.

Legenda: ORL – otorrinolaringologia; RX – radiografia; TC – tomografia compotorizada; RMN – ressonância magnética; FA – fosfatase alcalina

adulto são mais frequentes a acromegalia e o hipertiroidismo[1,2]. Tal como na Síndroma de McCune-Albright (SMA) associada à FDO poliostótica, a doente apresenta antecedentes de acromegália por adenoma da hipófise, com hipofisectomia há cerca de 10 anos, sem anteriores queixas do sistema esquelético. Neste caso poderíamos estar perante uma forma de SMA de evolução lenta na ausência de pigmentação cutânea café-au-lait, em que as manifestações endócrinas precederam as esqueléticas. Ou então, o adenoma da hipófise é independente da FDO. Ainda segundo a fisiopatologia da FDO, a activação da sub-unidade Gsα pode ter tido repercussões noutros orgãos cujo metabolismo celular depende do cAMP, justificando a patologia cardíaca da insuficiência cardíaca e arritmia.

Na FDO é frequente o aumento da fosfatase alcalina (FA) e da hidroxiprolinúria (HOP), hipofosfatémia com hiperfosfatúria, diminuição da 1,25hidroxivitaminaD_3 e alterações endócrinas de acordo com o órgão afectado. Neste caso não foram verificadas alterações analíticas diagnósticas.

A radiografia e a Tomografia Computorizada (TC) permitem fazer o diagnóstico sem recorrer aos riscos da biópsia óssea[19-22]. Esta doente não é um caso frequente, uma vez que a maioria dos casos de FDO publicados referem início dos sintomas em idade jovem, especialmente a forma poliostótica. No entanto a apresentação craniofacial insidiosa é frequente no sexo feminino, assim como o atingimento da mandíbula[23]. As lesões na coluna vertebral são ocasionais, especialmente na forma monostótica, embora possam surgir associadas às lesões craniofaciais nas formas poliostóticas[15,20].

Distinguem-se na bibliografia 3 padrões radiológicos[1,2]: pagético (56%) onde existe uma mistura de áreas hipertransparentes e densas de fibrose; esclerótico (23%) com um macisso homogéneo denso; e quístico (21%) que apresenta zonas hipertransparentes esféricas ou ovóides rodeadas por um halo denso. Neste caso não se verifica a imagem típica em «cajado de pastor» (Figura 4)[5], que atinge o fémur ou a tíbia, e em menor frequência o antebraço e o úmero.

Nas 3 formas de FDO o osso normal é substituído por células mesenquimatosas fibroblasto-*like* em forma de fuso. Existem 3 padrões histológicos: escrita chinesa e esclerótico/pagético para o esqueleto axial e apendicular; e esclerótico/hipercelular para o esqueleto craniofacial[1,2]. Neste caso não se realizou biopsia por melhoria clínica e pelos riscos de fractura associados.

O tratamento médico da FDO é sintomático[1,2,16]. Utilizam-se analgésicos (paracetamol, AINES, opióides fracos na dor ligeira ou moderada e opióides fortes na dor grave); bisfosfonatos[24]; cálcio, vitamina D, suplementos de fosfato e terapêutica hormonal dirigida no SMA[1,2].

Na patologia craniofacial as indicações cirúrgicas são a estenose do canal auditivo externo com colesteatoma, diplopia, proptose e incapacidade funcional do maxilar, enquanto nas endocrinopatias hiperfuncionantes faz-se a ressecção cirúrgica da respectiva glândula, quando o tratamento médico não resolve[17-19].

A doente mantém terapêutica com bisfosfonatos, cálcio e vitaminaD, sem agravamento clínico ou critérios que justifiquem intervenção cirúrgica.

O prognóstico da doença monostótica é bom a longo prazo. A doença poliostótica, dependendo da gravidade, também apresenta bom prognóstico. A SMA está associada a pior evolução[1,2,16].

Para estabelecer o prognóstico é importante mapear as lesões na cintigrafia óssea e dosear os marcadores de remodelação óssea[2]. Os marcadores séricos são mais sensíveis e precisos que os urinários. Aconselha-se a realização de TAC aos 3 meses, aos 6 meses e depois anualmente, para monitorizar o crescimento das lesões e o rastreio de transformação maligna e radiografias anuais[1,2].

Perante este caso clínico de FDO poliostótica de evolução benigna e com resolução da disfunção endócrina, prevê-se um bom prognóstico.

A FDO faz frequentemente diagnóstico diferencial com a doença óssea de Paget (DOP)[25], como apresentado na Tabela I.

Correspondência para
Inês Maria Crispim Gomes da Silva
Hospital Egas Moniz
Rua da Junqueira, 126, Lisboa
E-mail: inescrispin@hotmail.com

Referências

1. Chapurlat Roland D, Orcel Philippe; Fibrous Dysplasia of bone and McCune-Albright syndrome; Best Practice and Research Clinical Rheumatology; 2008; vol 22; nro1; 55-69.
2. Chapurlat Roland D, Meunier Pierre J; Fibrous Dysplasia of bone; Baillière's Best Practice and Research Clinical Rheumatology; 2000; vol 14; nro2; 385-398.
3. Pervin K Iseri, Husnu Efendi, Ali Demirci, Sezer Komsuoglu. Fibrous Dysplasia of the cranial bones: a case report and review of the literature. Yale Journal of Biology and Medicine 2005;78:139-143.
4. Murali Sundaram. Imaging of Paget s Disease and Fi-

brous Dysplasia of bone. Journal of Bone and Mineral Research 2006; 21: 28-30.
5. Resnick Donald, Alazraki Naomi, André Michael, et al; Bone and Joint Imaging; 2nd edition; Saunders, 1996; 525-536 e 1204-1210.
6. Marieke N Snieders, Folkert J van Kemenade, Barend J van Royen. Monostotic fibrous dysplasia of a lumbar vertebral body with secondary aneurismal bone cyst formation: a case report. Journal of medical case reports 2009; 3:1-5.
7. Hatzitolios A, Savopoulos Ch, Karagianopoulou G, et al Pain and Osteolysis of the thoracic spine - a case of a rare monostotic fibrous dysplasia manifestation; Hippokratia 2008;12:254-256.
8. Takeshi G. Kashima, Takashi Nishiyama, Kazuhiro Shimazu et al. Periostin, a novel marker of intramembranous, ossification, is expressed in fibrous dysplasia and in c-Fos-overexpressing bone lesions. Human Pathology 2009; 40: 226-237.
9. Tang J, Zhao HY, Zheng L, Zhang HZ, Jiang ZM. Abnormal expression of c-myc, p53, p16 protein and GNAS1 gene mutation in fibrous dysplasia. Zhonghua Bing Li Xua Zazhi 2009;38:292-297.
10. Elizabeth S Hart, Marilyn H Kelly, Beth Brillante et al. Onset, Progression, and Plateau of Skeletal Lesions in Fibrous Dysplasia and the relationship to Functional Outcomes. Journal of Bone and Mineral Research 2007;22:1468-1474.
11. Frederick R Singer, Ethel S Siris. Paget's Disease of Bone/Fibrous Dysplasia: Advances and Challenges. Journal of Bone and Mineral Research 2006; 21: 1-2.
12. Timothy E. Hullar, Lawrence R. Lustig. Paget's disease and fibrous dysplasia. Otolaryngologic Clinics of North America 2003;36: 707-732.
13. Lädermann A, Stern R, Ceroni D, De Coulon G, Taylor S, Kaelin A. Unusual radiologic presentation of monostotic fibrous dysplasia. Orthopedics 2008; 31:282.
14. Ould Slimane M, Foulongne E, Derrey S, Fréger P, Proust F. Polyostotic fibrous dysplasia of the thoracic spine: a case study and review of the literature. Neurochirurgie 2009 July.
15. Codd PJ, Risenburger RI, Klimo P Jr, Slotkin JR, Smith ER. Vertebral plana due to an aneurismal bone cyst of the lumbar spine: case report and review of the literature. J. Neurosurg 2006;105:490-495.
16. Orcel P, Chapurlat R; Fibrous dysplasia of bone. Rev. Prat 2007; 57:1749-1755.
17. Kusano T, Hirabayashi S, Eguchi T, Sugawara Y. Treatment strategies for fibrous dysplasia. Journal of Craniofacial Surgery 2009;20:768-770.
18. MacDonald-Jankowski D. Fibrous Dysplasia: a systematic review; Dentomaxillofacial Radiollogy 2009;38:196-215.
19. Ziadi S, Trimeche M, Mokni M, Sriha B, Khochtali H, Korbi S. Eighteen cases of craniofacial fibrous dysplasia. Rev. Stomatol. Chir. Maxillofac 2009; Jul.
20. Mavilde Arantes, Artur Rocha Vaz, Mrinalini Honavar, Mário Resende, Jorge R Pereira. Fibrous dysplasia of the first cervical vertebra. Spine 2008; 33; 933-935.
21. Endres S, Wilke A. Fibrous dysplasia – differential diagnosis of cystic lesions in the proximal femur: a case report; Cases Journal 2009;2:26.
22. Montalti M, Alberghini M, Ruggieri P. Secondary aneurismal bone cyst in fibrous dysplasia of the proximal femur. Orthopedics 2009; 32:363.
23. Lisle DA, Monsour PA, Maskiell CD. Imaging of craniofacial fibrous dysplasia; Journal of Medical Imaging Radiat Oncol 2008;52:325-332.
24. Chao K, Katznelson L. Use of high-dose oral biphosphonate therapy for symptomatic fibrous dysplasia of the skull. Journal of Neurosurgery 2008; 109; 889--892.
25. Hochberg Marc C, Silman Alan J, Smolen Josef S, Weinblatt Michael E, Weisman Michael H. Rheumatology -vol2; Mosby Elsevier; 4ª edition; 2008; 2001-2009.

8th European Lupus Meeting

Porto, Portugal
6 a 9 Abril 2011