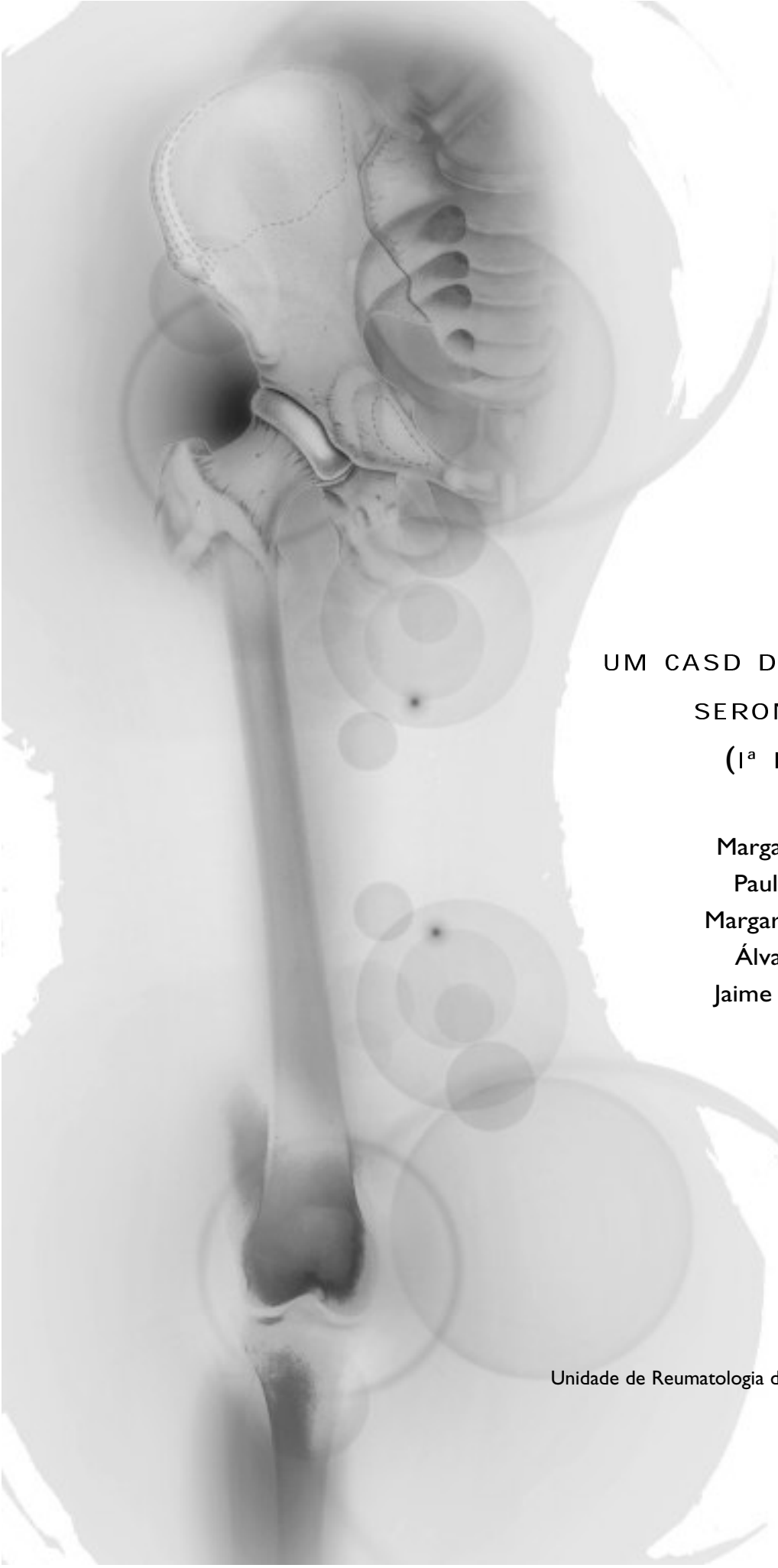

UM CASD DE POLIARTRITE SERONEGATIVA (Iª PARTE)

Margarida Cruz
Paula Araújo
Margarida Mateus
Álvaro Rosa
Jaime C. Branco

Unidade de Reumatologia do Hospital de Egas Moniz, Lisboa

RESUMO

Os autores apresentam o caso clínico de um jovem de 19 anos, de raça negra, natural da Guiné, estudante, que foi observado na consulta de Reumatologia por um quadro de poliartrite simétrica e aditiva com 8 anos de evolução, associada a tumefacção articular, bem como deformações progressivas em flexão dos 1º e 5º dedos das mãos e dos dedos dos pés, por retracção tendinosa - camptodactilia. Não tinha quaisquer outros sintomas nem alterações no exame objectivo, à excepção da poliartrite e deformações referidas e de ictiose. A avaliação laboratorial não revelou alterações, à excepção de ligeira neutropénia que normalizou e «cicatriz» laboratorial de hepatite B. São apresentadas imagens das mãos e pés do doente, bem como das radiografias realizadas.

Palavras-Chave: Poliartrite Seronegativa; Camptodactilia; Ictiose

ABSTRACT

The authors present the case report of a 19 year old male black patient, who was sent to the Rheumatology department with a symetric polyarthritis that began 8 years ago, with articular swelling, as well as progressive bilateral flexion deformity of the 1st ad 5th hand fingers and of the toes, due to tendinous retraction - camptodactily. He had no other symptoms or abnormal findings in the observation, besides the polyarthritis and refered deformities and ictiosis. The laboratory evaluation was normal, with the exception of a slight neutropenia that normalized and a past cured hepatitis B. The images of the patients' hands and feet, as well as the radiographic evaluation are presented.

Key-Words: Seronegative Polyarthritis; Camptodactily; Ictiosis

UM CASD DE POLIARTRITE SERONEGATIVA (Iª PARTE)

Margarida Cruz*, Paula Araújo*, Margarida Mateus*,
Álvaro Rosa**, Jaime C. Branco***

Introdução

Os autores apresentam o caso clínico de um doente que se apresentou na consulta de Reumatologia por poliartrite recorrente com 8 anos de evolução, deixando o diagnóstico à discussão dos colegas que queiram participar, aventando possíveis diagnósticos. Será publicada uma discussão dos mesmos na edição seguinte da Acta Reumatológica Portuguesa.

Caso Clínico

Doente do sexo masculino, raça negra, 19 anos, solteiro, natural da Guiné, estudante de Comércio em Marrocos.

Enviado à consulta de Reumatologia devido a um quadro clínico com oito anos de evolução caracterizado por poliartralgias de ritmo misto atingindo inicialmente os joelhos, punhos, articulações metacarpo-falângicas (MCF) e inter-falângicas proximais (IFP) das mãos, com carácter episódico (sensivelmente de 3 em 3 meses) e rigidez articular de várias horas. Progressivamente houve envolvimento aditivo e simétrico dos cotovelos, ombros, tíbio-társicas e pequenas articulações dos pés, bem como o surgimento de cervicalgias de ritmo misto e deformação em flexão por retracção tendinosa das mãos e dos pés (camptodactilia).

Negava aftose oral, uveíte, xerostomia, xeroftalmia, nódulos subcutâneos, psoríase, sintomas gastrintestinais, respiratórios, cardiovasculares ou génito-urinários. Apresentava ictiose diagnosticada aos 10 anos.

* Assistente Eventual de Reumatologia
** Assistente Hospitalar de Reumatologia
*** Chefe de Serviço de Reumatologia; Professor Agregado de Reumatologia da Faculdade de Ciências Médicas de Universidade Nova de Lisboa

O exame objectivo revelou um jovem emagrecido, de mucosas coradas e hidratadas, com ictiose e hiperpigmentação, sem adenomegálias periféricas. Não havia alteração das auscultações cardíaca e pulmonar nem da palpação abdominal. Tinha mobilidade ligeiramente limitada e dolorosa da coluna cervical, articulações coxofemorais, joelhos, tíbio-társicas, punhos, cotovelos e IFP das mãos, bem como tumefacção dos joelhos com choque da rótula bilateral, dos cotovelos, punhos, IFP das mãos e MCF. Também eram aparentes deformações irredutíveis em flexão dos dedos das mãos, principalmente os 1º e 5 º, e dos dedos dos pés (camptodactilia), sem espessamento da pele, sem alteração da distribuição das faneras e sem microstomia.

Da história familiar havia a salientar ictiose e camptodactilia num irmão de 14 anos e camptodactilia numa irmã de 17 anos. Um irmão com 8 anos não padecia de qualquer destas alterações. Os pais e tios eram aparentemente saudáveis (Fig. 1).

Analiticamente tinha hemograma normal, à ex-

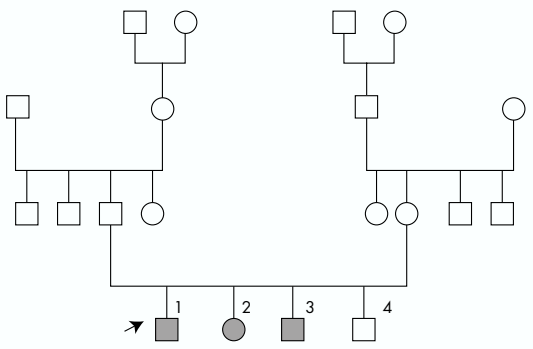

1: Doente em causa (campodactilia + ictiose)
2: 17 anos (campodactilia)
3: 14 anos (campodactilia + ictiose)
4: 8 anos (sem manifestações cutâneas nem articulares)

Figura 1. Árvore genealógica do doente em causa

cepção de neutropénia (1.500 neutrófilos), que normalizou ao fim de 14 dias, VS 6 mm, PCR negativa, bioquímica e urina II sem alterações. A pesquisa de ANA e ENA foi negativa, bem como os factores reumatóides, ANCA, VDRL, Hudleson, Rosa de Bengala, Widal, serologias para HIV 1 e 2, HTLV 1 e 2 e hepatite C. Havia uma «cicatriz» laboratorial de hepatite B. O ecocardiograma e a ecografia abdominal não revelaram alterações. A prova de Mantoux foi negativa com 2U PPD. A radiografia de torax não revelava alterações.

Foi feita artrocentese de um joelho, tendo os exames bacteriológico, micológico e micobacteriológico directo sido negativos, aguardando-se o resultado cultural para micobactérias. Os exames bacteriológico, micológico e micobacteriológico da biópsia sinovial do joelho foram negativos. No exame histológico observou-se um infiltrado predominantemente linfo-plasmocitário inespecífico, sem folículos linfóides e sem granulomas. Realizou-se ainda uma biópsia de pele, que não revelou quaisquer alterações.

Instituiu-se terapêutica com prednisona na dose de 5 mg diários e diclofenac na dose de 150 mg/dia, com grande melhoria dos sintomas.

Apresentam-se imagens das mãos e pés do doente (Figs. 2 e 3), das lesões cutâneas de ictiose (Figs. 4 e 5) e da avaliação radiográfica dos punhos e mãos, cotovelos, bacia e pés (Figs. 6 a 9).

Discussão

Que diagnósticos se podem considerar no caso deste doente ?

(conclui no próximo número)

Figura 2. Camptodactilia bilateral das mãos (predominantemente dos 1° e 5° dedos)

Figura 3. Deformação em flexão dos dedos dos pés

Figura 4. Ictiose no tronco

Figura 5. Ictiose nos membros inferiores

Figura 6. Radiografia das mãos

Figura 7. Radiografia do cotovelo

Figura 8. Radiografia da bacia

Figura 9. Radiografia dos pés

Endereço para correspondência
Margarida Cruz
R. Cmdt. Luís Filipe Araújo,
nº 30, 2º Dto. – Terrugem
2770 – 186 Paço de Arcos
email: margarida.cruz@iol.pt