# POLIARTRITE E FEBRE COMO SÍNDROME PARANEOPLÁSICO

Maria do Céu Dória
Filipa Barros
Ana Pinheiro
José Lomelino Araújo
Helena Oliveira
Manuel Costa Matos

Centro Hospitalar de Cascais

## RESUMO

Os síndromes paraneoplásicos reumatológicos são raros; no entanto, a associação entre manifestações reumatológicas e neoplasia maligna está comprovada. Assim, esta hipótese diagnóstica deve ser considerada, principalmente quando às manifestações reumatológicas se associam quebra do estado geral e febre. Os autores apresentam o caso de um doente do sexo masculino, 52 anos de idade, com antecedentes de etilismo e tabagismo crónicos, internado para esclarecimento de quadro clínico com dois meses de evolução, caracterizado por poliartrite generalizada de início súbito e carácter aditivo, simétrica, com envolvimento das pequenas e grandes articulações. Concomitantemente apresentava febrícula diária, anorexia, emagrecimento acentuado e quebra do estado geral, ao qual se fez o diagnóstico de carcinoma epidermóide do esófago. O desaparecimento da febre com administração de naproxeno constituiu um factor de orientação diagnóstica. Verificou-se regressão das queixas articulares com a instituição da quimioterapia. É apresentada breve revisão temática sobre poliartrite e febre como manifestações paraneoplásicas.



**Palavra-Chave**: Síndrome Paraneoplásico; Poliartrite Carcinomatosa; Naproxeno



## ABSTRACT

Paraneoplastic rheumatic syndromes are rare conditions, but the association between rheumatic manifestations and malignancy is confirmed. This diagnosis should be considered when facing a patient with those manifestations specially if associated with malaise and fever. The authors present a case of a 52 years old men with alcoholic and tobacco habits, admitted to clarify a two month evolution of generalized polyarthritis that begun suddenly having an addictive character involving small and large articulations in a symmetrical form. The patient also had daily low fever, anorexy and weigth loss. The final diagnosis was of an epidermoid oesophagus carcinoma. The regression of fever with administration of naproxen was a leading clue. The relapse of joint complaints occurred with chemotherapy. The authors present a review of polyartritis and fever as paraneoplastic syndromes.



**Key-Words:** Paraneoplasic Syndrome; Carcinomatous Polyarthritis; Naproxen

# POLIARTRITE E FEBRE COMO SÍNDROME PARANEOPLÁSICO

Maria do Céu Dória*, Filipa Barros*, Ana Pinheiro*,
José Lomelino Araújo**, Helena Oliveira***, Manuel Costa Matos****

## Caso Clínico

Doente do sexo masculino, 52 anos de idade, raça caucasiana, fumador de 60 UMA, com hábitos etílicos superiores a 120 g/dia e antecedentes de tuberculose pulmonar aos 46 anos, tratada.

Em aparente estado de saúde até 2 meses antes do internamento, altura em que iniciou quadro súbito de poliartralgias das pequenas e grandes articulações, de carácter aditivo e simétrico, com sinais inflamatórios, rigidez matinal e marcada impotência funcional. Concomitantemente apresentava hiperpirexia diária sem variação circadiana, anorexia e quebra do estado geral com perda ponderal > 20%.

Da avaliação complementar de diagnóstico realizada em ambulatório destaca-se velocidade de sedimentação (VS) de 100 mm/1ªhora, leucocitose neutrófila (leucócitos 17.000/mm$^3$ com 82% neutrófilos), proteína C reactiva (PCR) de 20 mg/dl e serologia para *Salmonella typhi* (antigénio H) com um título de 1/80. Foi medicado empiricamente com ciprofloxacina e indometacina, sem melhoria.

Internado por persistência das queixas e referência a episódios de engasgamento. O exame objectivo revelava doente desnutrido, prostrado, com poliartrite generalizada e simétrica das pequenas e grandes articulações, febre (temperatura axilar até 38,5º C) e adenopatias axilares e inguinais.

Perante síndrome febril indeterminado iniciou naproxeno (250 mg 12/12h *per os*) verificando-se apirexia mantida às 48 horas, sendo este facto sugestivo de neoplasia subjacente.

Constatou-se persistência dos parâmetros analíticos de infecção (leucocitose neutrófila, PCR e VS elevadas); anemia normocrómica normocítica com Hb de 8 g/dl (descida de 5g/dl em 2 meses); proteínas totais e sua electroforese sem alterações significativas; funções renal e hepática normais. As serologias das hepatites virais B e C, da infecção HIV, *Brucella*, *Treponema pallidum*, *Salmonella typhi O*, *paratyphi A* e *B* foram negativas; em relação à *Salmonella typhi H*, manteve-se o mesmo título; o TASO foi < 200 U/ml. O factor reumatóide, auto-anticorpos, complemento, função tiroideia e marcadores tumorais foram negativos ou normais. As hemoculturas e urinocultura foram estéreis. As telerradiografias do tórax, coluna lombar, bacia, joelhos, punhos e mãos não evidenciaram alterações. Realizado ecocardiograma transtorácico não se identificando vegetações. A ecografia abdominal revelou ligeira hepatoesplenomegalia homogénea.

As queixas esporádicas de engasgamento e os hábitos tabágicos e etílicos do doente, conduziram a investigação no sentido de exclusão de neoplasia do tubo digestivo alto. A endoscopia evidenciou lesão estenosante aos 23 cm da arcada dentária cujo exame histológico mostrou tratar-se de um carcinoma epidermóide ulcerado. A punção biópsia aspirativa de adenopatia axilar foi compatível com metástase de carcinoma epidermóide. Não se identificaram metátases na TAC torácica e abdomino-pélvica. A cintigrafia óssea com 99m Tc-MDP mostrou hipercaptação articular ligeira e generalizada sugestiva de patologia inflamatória articular (figs 1 e 2).

Atendendo à forma não localizada de doença foi excluída a terapêutica cirúrgica. Iniciou quimioterapia com cisplatina e 5-fluoracilo, após o que se verificou resolução do quadro articular. O doente veio a falecer 6 meses depois.

*Internas do Internato Complementar de Medicina Interna, Centro Hospitalar de Cascais
**Assistente Graduado em Medicina Interna, Centro Hospitalar de Cascais
***Assistente Graduada em Anatomia Patológica, Centro Hospitalar de Cascais
****Director do Serviço de Medicina Interna, Centro Hospitalar de Cascais

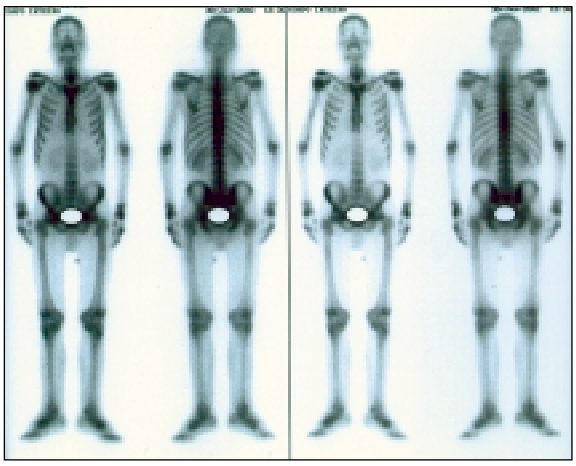

**Figura 1.** Cintigrafia óssea com 99m Tc-MDP: Hipercaptação articular simétrica, ligeira e generalizada, sugestiva de patologia inflamatória articular

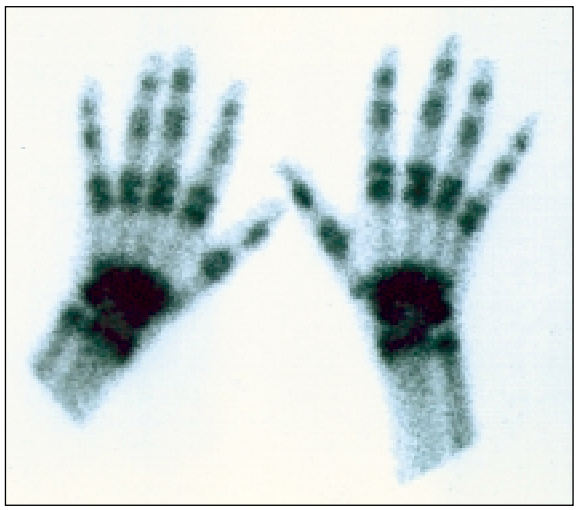

**Figura 2.** Cintigrafia óssea com 99m Tc-MDP: Hipercaptação ligeira e simétrica em todas as articulações das mãos.

## Revisão Temática e Discussão

Os síndromes paraneoplásicos reumatológicos são raros[1]; no entanto, a associação entre manifestações reumatológicas e neoplasia maligna está estabelecida, podendo ser a sua primeira manifestação clínica. A investigação de neoplasia oculta deve ser considerada neste contexto, em particular quando há quebra do estado geral e febre concomitante como sucedeu no nosso doente[2,3,4,5].

Os síndromes reumatológicos paraneoplásicos são múltiplos; dentro destes, a poliartrite carcinomatosa, a osteoartropatia hipertrófica, a dermatomiosite/polimiosite e a vasculite paraneoplásica são os mais frequentemente reconhecidos[6].

Estas manifestações podem coincidir, seguir ou anteceder o diagnóstico de neoplasia, tendo habitualmente um curso clínico paralelo ao do tumor e assistindo-se frequentemente à sua regressão com o tratamento da doença subjacente[6].

A poliartrite carcinomatosa pode ocorrer em associação com vários tipos de neoplasia (principalmente na da mama, cólon, pulmão, ovário e linfoproliferativas)[7]. O envolvimento articular é frequentemente assimétrico, predominante nas extremidades inferiores, poupando as pequenas articulações das mãos e punhos. Caracteriza-se por início explosivo, podendo preceder em meses o diagnóstico da neoplasia subjacente; não é devida a extensão tumoral directa ou metastização, não existindo critérios histológicos ou radiológicos específicos. Mais raramente, como no caso apresentado, a poliartrite é simétrica, de carácter aditivo, envolvendo as pequenas e grandes articulações, mimetizando a artrite reumatóide. Contudo, nestas situações, é característica a ausência de nódulos e o factor reumatóide é negativo[3,8,9] .

Um dos diagnósticos a considerar na febre de etiologia desconhecida é o de neoplasia subjacente (segunda causa mais frequente a seguir às infecções)[10].

A sua fisiopatologia envolve a produção de citocinas, nomeadamente o factor de necrose tumoral, interleucinas (IL-1, IL-6) e interferon, produzidos quer pelos macrófagos em resposta ao tumor, quer pelo próprio tumor. As citocinas estimulam a produção de prostaglandinas que, por acção no hipotálamo, induzem uma alteração no *set-point* do termostáto endógeno[11].

Os tumores que mais frequentemente cursam com febre são linfomas (particularmente o linfoma não-HodgKin), leucemias, carcinoma de células renais, hepatocarcinoma e adenocarcinomas (sobretudo se houver metástases hepáticas)[12].

Na investigação da febre, o uso de naproxeno pode ser útil no diagnóstico diferencial de causa infecciosa (onde tem pouco efeito) e neoplásica (onde tem significativo e mantido efeito constatado às 24 horas de terapêutica, como se verificou no caso exposto)[11,13,14]. Assim, além da sua utilidade diagnóstica, o uso do naproxeno pode limitar in-

vestigação etiológica mais exaustiva e uso inadequado de terapêutica antibiótica[15].

A dose recomendada é de 250 mg 12/12 h *per os*, sendo o seu efeito antipirético independente do tipo de neoplasia subjacente[16].

**Endereço para correspondência**
Maria do Céu Dória
Rua São José, Lote 77, 4ºD
São Miguel das Encostas
2775-746 Carcavelos
Tlm: 919 029 245
Email: ceudoria@netcabo.pt

**Referências Bibliográficas**

1. Stummvoll, GH; Graninger, WB. Paraneoplastic rheumatism - musculoskeletal diseases as a first sign of. hidden neoplasm. Acta Med Austriaca 2002;29 (1):36-40
2. Naschitz, JE; Rosner, I; Rozenbaum, M; Zuckerman, E; Yeshurun, D. Rheumatic syndromes: clues to occult neoplasia. Semin Arthritis Rheum 1999 Aug;29(1):43-55
3. Yazici, Y; Kagen, LJ. Malignancy and rheumatic disorders. UpToDate 10.3
4. Naschitz, JE; Yeshurun, D; Rosner, I. Rheumatic manifestations of occult cancer. Cancer 1995 Jun 15; 75(12): 2954-8
5. Pfitzenmeyer, P; Bielefeld, P; Tavernier, C; Besancenot, JF; Gaudet, M. Current aspects of. paraneoplastic acute polyarthritis. Rev Med Interne 1992 May-Jun;13(3):195-9
6. Fam, AG. Paraneoplastic rheumatic syndromes. Baillieres Best Pract Res Clin Rheumatol 2000 Sep; 14(3):515-33
7. Benedek, TG. Neoplastic associations of. rheumatic diseases and rheumatic manifestations of cancer. Clin Geriatr Med 1988 May;4(2):333-55
8. Stummvoll, GH; Aringer, M; Machold, KP; Smolen, JS; Raderer, M. Cancer polyarthritis resembling rheumatoid arthritis as a first sign of. Hidden neoplasms. Report of. Two cases and review of. the literature.Scand J Rheumatol 2001;30(1):40-4
9. Chakravarty, E; Genovese, MC. Curr Opin Rheumatol 2003;15(1):35-43
10. Bor, DH; Approach to He patient with fever of unknown origin. UpToDate 10.3
11. Johnson, M. Neoplastic fever. Palliat Med 1996 Jul;10(3):217-24
12. Bor, DH. Etiologies of fever of unKnown origin. UpToDate 10.3
13. Chang, JC; Gross, HM. Utility of naproxen in He differential diagnosis of fever of undetermined origin in patients with cancer. Am J Med 1984 Apr;76(4):597-603
14. Chang, JC; Gross, HM. Neoplastic fever responds to the treatment of an adequate dose of naproxen. J Clin Oncol 1985 Apr;3(4):552-8
15. Economos, K; Lucci, JÁ 3rd; Richardson, B; Yazigi, R; Miller, DS. He effect of naproxen on fever in patients with advanced gynecologic malignancies. Gynecol Oncol 1995 Feb;56(2):250-4
16. Chang, JC. Neoplastic fever. A proposal for diagnosis. Arch Intern Med 1989 Aug;149(8):1728-30