MIOPATIA INFLAMATÓRIA COM EVOLUÇÃO MENOS COMUM

Andreia Veloza*, Tiago Judas**, Vera Martins***, Ricardo Vizinho**, Ana Cordeiro***, Maria José Santos****, João Namora*****

Resumo

As miopatias inflamatórias são um grupo heterogéneo de doenças caracterizadas por fraqueza muscular proximal, inflamação não supurativa do músculo esquelético, elevação das enzimas musculares, alterações electromiográficas e aspectos histológicos característicos. Os autores descrevem o caso clínico de uma jovem internada por mialgias das coxas com quatro dias de evolução. Estava apirética, sem alterações muco-cutâneas e articulares, salientando-se dor intensa à palpação das coxas. Laboratorialmente, destacavam-se leucopénia e trombocitopénia, elevação de creatinafosfoquinase, aminotransferases e mioglobina. As causas tóxicas, farmacológicas, infecciosas, metabólicas, neoplásicas e miopatias endócrinas foram excluídas. Os autoanticorpos para doença do tecido conjuntivo foram negativos. A ressonância magnética e o electromiograma dos membros inferiores foram sugestivos de miopatia inflamatória. Posteriormente, surgiram fraqueza muscular generalizada e alterações da deglutição. Após início de corticoterapia, constatou-se melhoria clínica e laboratorial progressivas. A biópsia muscular revelou sinais de miopatia, sem no entanto, alterações inflamatórias ou sinais de vasculite. Após redução gradual da corticoterapia, actualmente sem terapêutica, mantém-se assintomática, com valores normais de creatinafosfoquinase. Pretende-se realçar neste caso de miopatia inflamatória, a evolução clínica e laboratorial incomum e a importância de um diagnóstico diferencial cuidado.

Palavras-chave: Mialgias; Miopatia; Miosite; Polimiosite; Dermatomiosite.

Abstract

Inflammatory myopathies are a heterogeneous group of conditions characterized by proximal muscle weakness, nonsuppurative inflammation of skeletal muscle, with elevated muscle enzyme levels and characteristic electromyography and muscle biopsy findings. The authors describe a clinical case of a young woman, admitted with a four day history of bilateral thigh myalgia. She was afebrile and without skin, mucosal or joint involvement. Thigh muscle palpation was painful. Complete blood count revealed leukopenia and thrombocytopenia. High levels of creatine kinase, serum aminotransferases and myoglobin were detected. Metabolic, toxic and drug-related causes were excluded as well as infectious diseases, malignant tumours and endocrine myopathies. Auto-antibodies for conective diseases were negative. Magnetic resonance imaging and electromyography of lower limbs were suggestive of inflammatory myopathy. Generalized muscle weakness and dysphagia were reported subsequently. Clinical and laboratorial improvement was seen after corticotherapy. Muscle biopsy revealed myopathy signs without inflammatory changes or vasculitis. After prednisolone reduction, presently without treatment, she remains asymptomatic with normal laboratorial findings. The authors emphasize in this case of inflammatory myopathy the unusual clinical and laboratory evolution and the importance of a cautious differential diagnosis.

Keywords: Myalgia; Myopathy; Myositis; Polymyositis; Dermatomyositis.

*Interna do Internato Complementar de Endocrinologia
**Interno do Internato Complementar de Medicina Interna
***Interna do Internato Complementar de Pneumologia
****Assistente Hospitalar de Reumatologia
*****Assistente Hospitalar graduada de Reumatologia
******Assistente Hospitalar graduado de Medicina Interna
Serviço de Medicina do Hospital Garcia de Orta E.P.E., Almada

Introdução

As miopatias inflamatórias idiopáticas (MI) são doenças relativamente raras cuja etiologia não está totalmente esclarecida. Os critérios diagnósticos

originais de Bohan e Peter, em 1975[1], incluíam fraqueza muscular proximal, rash típico de dermatomiosite (diferenciando dermatomiosite de polimiosite), elevação sérica das enzimas musculares, alterações miopáticas no electromiograma e alterações características na biópsia muscular, na ausência de alterações histopatológicas de outras miopatias[2,3]. As classificações actuais são controversas, embora sejam reconhecidas três entidades nosológicas distintas: a dermatomiosite (DM), a polimiosite (PM) e a miosite de corpos de inclusão (MCI). Constata-se no entanto a existência de quadros de sobreposição com outras doenças do tecido conjuntivo e a associação com algumas neoplasias.

Caso Clínico

Doente do sexo feminino, de 23 anos, solteira, estudante, natural de Lisboa, residente no Laranjeiro. Quatro dias antes do internamento surgiram mialgias de crescente intensidade nos membros inferiores, inicialmente desencadeadas pelo esforço e mais tarde também em repouso, tendo por este motivo recorrido ao serviço de urgência. Referia manter-se apirética, negava outras queixas, nomeadamente alterações da pele e das mucosas, bem como queixas sugestivas de envolvimento de outros órgãos.

Nos antecedentes pessoais referia ter-lhe sido diagnosticado três anos antes obesidade e hirsutismo, tendo efectuado terapêutica com contraceptivo oral (etinilestradiol e acetato de ciproterona) durante um ano. Negava hábitos alcoólicos, tabágicos e toxifílicos, bem como contacto com tóxicos ou ingestão recente de fármacos.

Nos antecedentes familiares salientava-se que o pai e a mãe sofriam de hipertensão arterial, sendo os restantes irrelevantes.

Na observação inicial detectou-se excesso ponderal (índice de massa corporal de 29,8 Kg/m^2), tensão arterial 145/87 mmHg, pulso 85/mn rítmico, temperatura axilar 36,6ºC. A pele e mucosas estavam coradas, hidratadas sem quaisquer alterações, particularmente da orofaringe, e não havia estigmas de hipercortisolismo. Não se palpavam adenomegalias. A auscultação cardiopulmonar era normal, o abdómen era globoso com aumento do panículo adiposo, indolor, sem organomegalias ou massas palpáveis. Na observação dos membros inferiores havia dor à palpação das massas musculares das coxas e das pernas, bem como do dorso. Os pulsos eram todos palpáveis e simétricos e não foram detectados edemas. Não havia sinais inflamatórios nem deformações articulares. O exame neurológico não apresentava alterações e, em particular, a força muscular estava conservada nos membros inferiores.

A avaliação laboratorial à entrada revelou hemoglobina 15,5 g/dL, hematócrito 44,5%, eritrócitos 5450000/mm3, plaquetas 80000/mm3, leucócitos 3900/mm3 (76% neutrófilos, 0,8% eosinofilos, 0% basófilos, 18% linfocitos e 6% monocitos); glicemia 80 mg/dL, ureia 34 mg/dL, creatinina 0,4 mg/dL, ionograma normal, aspartatoaminotransferase (AST) 415 UI/L, alaninoaminotransferase (ALT) 226 UI/L, creatinafosfoquinase (CPK) 7619 UI/L, desidrogenase láctica (DHL) 1328 UI/L, velocidade de sedimentação 10 mm/1ª hora e proteína C reactiva 0,3 mg/dL. A radiografia torácica e electrocardiograma eram normais.

Perante o quadro clínico-laboratorial as hipóteses diagnósticas colocadas foram de miosite infecciosa, miosite associada a lúpus eritematoso sistémico (LES), miopatia inflamatória ou doença mista do tecido conjuntivo (DMTC). Quer as causas farmacológicas e tóxicas estavam à partida descartadas, mas impunha-se estudar a função tiroideia e investigar a existência de neoplasia subjacente.

Neste contexto foram efectuadas 3 hemoculturas, todas negativas, tendo a serologia viral sido negativa, nomeadamente para echovirus, coxsakie virus, adenovirus, influenza A e B, varicela-zoster, Epstein-Barr, Vírus da Imunodeficiência Humana (VIH) 1 e 2, citomegalovirus, parvovirus B19, vírus das hepatites B e C. As serologias para *Coxiella burnetii* e *Toxoplasma gondii* foram também negativas.

Procedeu-se também a investigação de doença do tecido conjuntivo: RA teste e Waaler-Rose foram negativos, bem como os anticorpos anti-nucleares, anti-DNA, anti-Sm, anti-RNP, anti-centrómero, anti SSA e SSB, anti-Jo1, p-ANCA, c-ANCA, anticorpo anticardiolipina e o anti-coagulante lúpico, foram também negativos. As imunoglobulinas séricas e C3, C4 e CH50 apresentavam valores normais. O enzima conversor da angiotensina era normal.

Apresentou inicialmente Coombs directo fracamente positivo e indirecto negativo, os anticorpos anti-plaquetários foram negativos. A haptoglobina estava normal (60.6 mg/dL) e a proteinúria de

24 horas era de 0,48 gramas. A função tiroideia era normal (TSH 5.1 mU/L; T4 livre 0.91 ng/dL; anticorpos antitiroideus negativos). Foram ainda efectuadas ecografia abdominal e ecocardiograma transtorácico que não revelaram alterações.

Ao 7º dia do internamento assistiu-se a agravamento das queixas com mialgias intensas acompanhadas de fraqueza muscular predominantemente proximal, grau 2 nos membros inferiores e grau 4 nos membros superiores. A doente referia ainda visão turva, tendo sido realizado exame oftalmológico que não revelou alterações. Ao 13º dia ocorreu dificuldade na deglutição, para sólidos e para líquidos, rapidamente progressiva. Laboratorialmente assistiu-se a elevação gradual da CPK que atingiu pico de 19684 UI/L .

Foi efectuado electromiograma que revelou aumento de actividade insercional e fibrilhações espontâneas, potenciais motores anormais polifásicos, de curta duração e baixa amplitude, bem como descargas complexas e repetitivas. Estas alterações, apesar de poderem surgir em vários processos miogénicos, são mais frequentemente observadas nas miopatias inflamatórias. A ressonância magnética das coxas documentou, nas sequências ponderadas em T2 e STIR, um aumento de sinal dos diferentes grupos musculares compatível com o diagnóstico de miosite (Figura 1). Decidiu-se então efectuar biópsia muscular, realizada na perna esquerda, que revelou atrofia de fibras musculares com centralização nuclear e estriação, e ausência de componente inflamatório e sinais de vasculite, aspectos estes que, no entanto, poderiam ser secundários a miosite (Figuras 2a e 2b). Não foi efectuada a avaliação da expressão das moléculas do complexo major de histocompatibilidade de classe I (MHC-I) e da deposição do complexo membranolítico C_{5b-9}. O estudo histoenzimológico foi normal.

Perante uma doente com provável polimiosite e alterações rapidamente progressivas da deglutição foi decidido iniciar corticoterapia, inicialmente pulsos de metilprednisolona e posteriormente prednisona 1mg/kg/dia, oral.

Constatou-se então melhoria clínica e laboratorial e foi possível efectuar estudo baritado dirigido ao esófago cervical e hipofaringe que não mostrou alterações da motilidade esofágica. Para exclusão

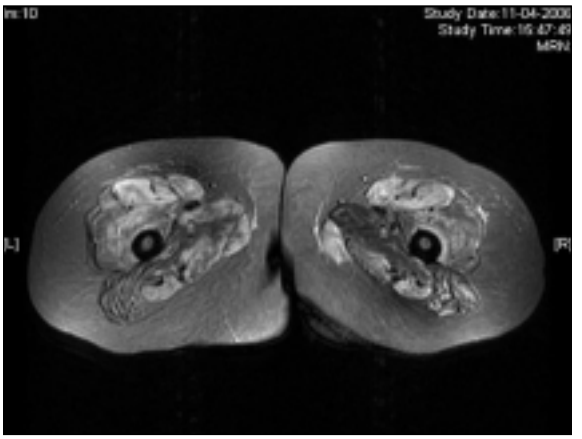

Figura 1. Ressonância magnética das coxas – nas sequências ponderadas em T2 e STIR documentamos um aumento do sinal dos diferentes grupos musculares, compatível com miosite. Não se associa aumento do sinal em T1 que possa traduzir infiltração lipomatosa.

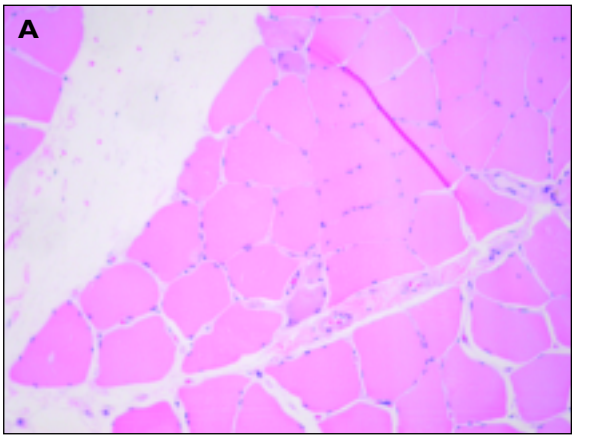

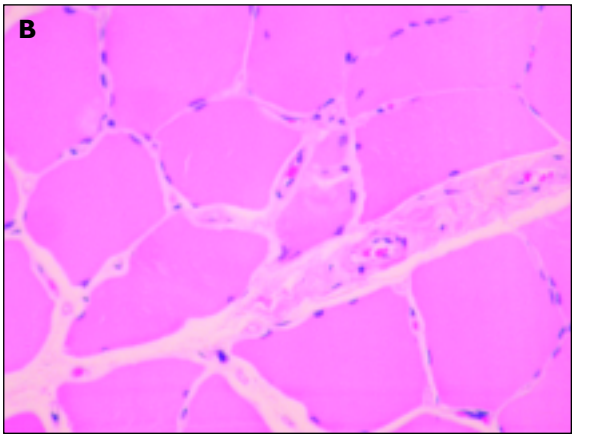

Figura 2a e 2b. Biópsia muscular da perna esquerda (Hematoxilina-eosina) que mostra ocasional atrofia de fibras, centralização de núcleos e estriação; não se observa componente inflamatório nem vasculite.

de possíveis repercussões da polimiosite foram efectuados ainda electrocardiograma de 24 horas (Holter) e provas da mecânica ventilatória que não revelaram alterações.

Para investigar neoplasia oculta concomitante, mais frequentemente encontrada nos casos de DM, mas possível neste contexto, foram efectuadas endoscopia digestiva alta, colonoscopia, tomografia axial computorizada (TAC) toraco-abdomino-pélvica, observação ginecológica, ecografia da tiroideia, ecografia mamária e mamografia que não revelaram alterações.

Após início de corticoterapia, além da rápida melhoria clínica, assistiu-se a redução progressiva dos valores de CPK, que normalizaram à data da alta, ao 36º dia, bem como os restantes parâmetros laboratoriais. Cerca de dois anos após o internamento, e na sequência de redução progressiva de prednisona, está actualmente sem corticoterapia, permanece assintomática, mantendo valores normais de CPK. A repetição da investigação de neoplasia oculta foi novamente negativa.

Discussão

As doenças inflamatórias musculares são um grupo diversificado de doenças que incluem as miopatias de causa infecciosa, provocadas por fármacos ou tóxicos, as miopatias inflamatórias idiopáticas (MI) e outras miopatias não incluídas nos grupos anteriores, que incluem miopatia associada a eosinofilia, miosite ossificans, miosite focal ou localizada e a miosite de células gigantes. As MI, onde se incluem a PM e a DM, são doenças raras que se caracterizam genericamente por fraqueza muscular proximal, elevação da creatinaquinase, alterações miopáticas no electromiograma, alterações histológicas típicas na biópsia muscular, podendo ainda ocorrer, nos casos de DM, alterações cutâneas particulares. Salienta-se no entanto, que podem ocorrer casos de DM *sine dermatitis*, ou seja, doentes com biópsia típica de dermatomiosite mas que não possuem as manifestações cutâneas[4]. A Polimiosite (PM) é uma miopatia inflamatória, mais frequente no sexo feminino (2:1), surgindo sobretudo na 6ª e 7ª décadas de vida. A evolução clínica da PM é geralmente insidiosa, instalando-se ao longo de vários meses, sendo a fraqueza muscular a forma de apresentação mais frequente[2].

O défice motor afecta bilateral e simetricamente a musculatura estriada, predominantemente a cintura pélvica, escapular e músculos cervicais. A fraqueza muscular distal nas fases iniciais é rara. As mialgias ocorrem em 25 a 50% dos casos[3,5]. Geralmente têm uma intensidade ligeira, sendo mais proeminentes noutras condições clínicas (polimialgia reumática, miosite viral e fibromialgia). Nesta doente e ao contrário do que é habitualmente referido, o quadro clínico teve um início agudo, tendo as mialgias sido a principal queixa inicial, aspectos estes mais frequentes em doentes jovens[5]. Só mais tarde surgiu a fraqueza muscular.

As manifestações cutâneas características da DM nunca foram observadas no decurso da doença. As manifestações constitucionais, como a fadiga, anorexia e febre, são também frequentes nas MI. A disfagia (10 a 30% dos casos) deve-se ao envolvimento dos músculos orofaringeos ou do terço superior esófágico, implicando geralmente mau prognóstico[5]. Por este motivo, no caso clínico descrito, o aparecimento de alteração na deglutição reforçou a necessidade de instituição imediata de corticoterapia, sendo que o estudo baritado dirigido ao esófago cervical e hipofaringe, realizado já sob efeito dos corticóides, não revelou envolvimento da musculatura da deglutição.

As complicações cardíacas e pulmonares foram também excluídas na nossa doente.

A PM e a DM cursam habitualmente com elevações moderadas dos níveis de CPK, embora, em casos graves, possam atingir 50 vezes o valor normal[6,7]. Salienta-se no caso descrito, a marcada elevação da CPK, em níveis mais frequentemente encontrados nas miosites infecciosas. Deve-se ainda realçar que a investigação de etiologia infecciosa, no presente caso, foi inteiramente negativa.

Por outro lado a nossa doente não preenchia os critérios diagnósticos para o LES, nem para a DMTC.

O facto da pesquisa dos auto-anticorpos para doença do tecido conjuntivo ter sido negativa no presente caso, não exclui o diagnóstico de MI. Embora os ANA sejam positivos em 90% dos casos, os autoanticorpos específicos de miosite apenas surgem em 30% dos doentes. Estes últimos têm baixa sensibilidade para o diagnóstico de MI, embora, quando presentes, consolidem o diagnóstico. Mais recentemente têm sido correlacionados subtipos destes anticorpos com diferentes manifestações de MI[8,9].

O diagnóstico de MI foi apoiado na elevação das enzimas musculares, nos padrões típicos no elec-

tromiograma (EMG) e na ressonância magnética das coxas e consolidada pela excelente resposta à terapêutica imunossupressora. A biópsia muscular constitui o teste mais importante e definitivo para o diagnóstico de miopatia inflamatória. No entanto, para a sua correcta interpretação, deve ser efectuada preferencialmente antes do início da corticoterapia e num músculo atingido, sobretudo quadricípete ou deltóide, contralateral à realização do EMG[10]. Na nossa doente, os resultados da biópsia, efectuada antes do início de corticóides, não foram peremptórios.

Todavia, o local de realização da biópsia, efectuada na região gemelar em vez da coxa, pode ter sido factor de confundimento, uma vez que estão descritos vários artefactos na biópsia desta região. Por outro lado, na MI, o envolvimento segmentar do padrão inflamatório pode comprometer os achados histológicos, que podem não estar incluídos no material biopsado[2,3,5,7]. Realça-se neste caso clínico que na histologia das biópsias realizadas, além de não existir infiltrado inflamatório, foi detectado um padrão de atrofia nas regiões perivascular e perifascicular, aspectos mais frequentes na DM.

A terapêutica de primeira linha consiste na administração de corticóides, na dose de prednisona 0.5 a 1mg/Kg/dia, sendo recomendada a associação de imunossupressores, dos quais o Metotrexato é eficaz e mais utilizado como primeira opção. A rápida resposta clínica e laboratorial da nossa doente à corticoterapia levou a que se dispensasse a junção de um dos fármacos atrás referidos. A tendência actual é, no entanto, a de associar precocemente imunossupressores a doses mais baixas de corticóides. Nos casos refractários ou recidivantes podem ser considerados tratamentos mais agressivos como pulsos de metilprednisolona endovenosa, outros imunossupressores, imunoglobulina endovenosa e a nova abordagem com novos imunomoduladores[5,11,12].

Em conclusão, este caso ilustra a complexidade do diagnóstico das miopatias inflamatórias, sendo de relevar a apresentação numa doente jovem e a evolução pouco frequente, com a presença concomitante de aspectos clínicos, laboratoriais, imagiológicos e histológicos característicos, associados a outros menos frequentes neste grupo de doenças.

Correspondência para
Andreia Veloza
Hospital Garcia de Orta
Serviço de Endocrinologia
Av. Torrado da Silva
2801-951 Almada
Telef: 212 727 100
E-mail: andreia_veloza@yahoo.com

Referências

1. Bohan A, Peter JB. Polymyositis and dermatomyositis (first of two parts). N Engl J Med 1975; 292: 344--347.
2. Eymard B. Polymyosite, dermatomyosite, myosite à inclusions, aspects nosologiques. Presse Med 2003; 32: 1656-1667.
3. Bronner I, Linssen W, van der Meulen M, Hoogendijk J, de Visser M. Polymyositis: an ongoing discussion about a disease entity. Arch Neurolog 2004; 61: 132--135.
4. Szwebel TA, Perrot S, Kierzek G et al. Paraneoplasic dermatomyositis sine dermatitis associated with a tumor of the renal excretion system. J Clin Neuromuscul Dis 2008; 10: 35-36.
5. Oddis CV, Medsger Jr TA. Clinical features, classifications and epidemiology of inflamatory muscle disease. In Hochberg Rheumatology 4th Ed 2008: 1434--1445.
6. Wortmann RL. Inflamatory Diseases of Muscle and Other Myopathies. In Kelley's Textbook of Rheumatology 7th Ed 2005: 1309-1335.
7. Rendt K. Inflammatory myopathies: narrowing the differential diagnosis. Cleveland Clinic J Med 2001; 68: 505-519.
8. Hengstman GJD, van Engelen BGM, van Venrooij WJ. Myositis specific autoantibodies: changing insights in pathophysiology and clinical associations. Curr Opin Rheumatol 2004; 16: 692-699.
9. Mimori T, Imura Y, Nakashima R, Yoshifuji H. Autoantibodies in idiopathic inflammatory myopathy: an update on clinical and pathophysiological significance. Curr Opin Rheumatol 2007; 19: 523-529.
10. Pousen MB, Bojsen-Moller M, Jakobsen J, Andersen H. Percutaneous Conchotome Biopsy of the Deltoid and Quadricep Muscles in the Diagnosis of Neuromuscular Disorders. J Clin Neuromusc Dis 2005; 7: 36-41.
11. Jesus G, Barcelos A, Neves C, Crespo J. Manifestações reumáticas e neoplásicas. Acta Reum Port 2006; 31: 305-321.
12. Cordeiro AC, Isenberg DA. Treatment of inflammatory myopathies. Postgrad Med J 2006; 82: 417-424.