REGURGITAÇÃO AÓRTICA E NÓDULOS REUMATÓIDES – UMA SITUAÇÃO RARA

Pedro Abreu*, Cátia Duarte*, Lina Carvalho**, Armando Malcata*

Ao Exmo. Editor

Os doentes com artrite reumatóide (AR) têm, frequentemente, envolvimento cardíaco. A maioria destas situações é um achado acidental no *post-mortem* já que menos de 3% dos doentes com AR têm sinais ou sintomas clínicos[1]. E, neste grupo de doentes, as queixas ocorrem predominantemente por pericardite. O envolvimento do endocárdio e miocárdio não é habitual e só, muito raramente, há atingimento valvular[2]. A maioria dos doentes não necessita de substituição valvular excepto se surgirem complicações como seja a regurgitação valvular significativa.

Os autores descrevem uma situação rara de uma mulher, de 39 anos de idade, com regurgitação aórtica devido à presença de nódulos reumatóides na válvula aórtica e miocárdio. Era seguida em consulta de Reumatologia dos Hospitais da Universidade de Coimbra com o diagnóstico de AR seronegativa e erosiva (1996), hipotiroidismo, cirurgia a síndrome túnel cárpico direito (2001) e artrodese do pé esquerdo por osteonecrose do astrágalo (2008). Estava medicada com etanercept 50 mg/semana, metotrexato 25mg/semana e ácido fólico 10 mg/semana. Em Março de 2008, numa consulta de rotina, e havendo apenas referência a discreta dispneia para grandes esforços, foi detectado sopro sistólico grau III/VI no foco aórtico. Tinha artrite do punho direito (DAS28.3v=3.01). Em 2001, tinha realizado um ecocardiograma que era normal. Foi orientada para consulta de Cardiologia, tendo sido feito o diagnóstico de insuficiência cardíaca encontrando-se, na altura, em classe II-III da NYHA. Realizou radiografia torácica que mostrou um índice cardiotorácico aumentado e reforço hilar bilateral. O electrocardiograma e prova de esforço não identificaram qualquer anomalia. O ecocardiograma revelou um ventrículo esquerdo (VE) com boa função, uma fracção de enchimento de 36% e uma válvula aórtica (VAo) espessada com fibrocalcificação e insuficiência severa (regurgitação IV/IV). Fez cateterismo cardíaco que evidenciou uma fracção de ejecção de 58%. A angiografia demonstrou um VE de dimensões normais e VAo tricúspide com regurgitação severa. Apesar de se tratar de uma doente apenas com cansaço para grandes esforços, ficou evidente que beneficiaria de substituição valvular aórtica. Em Janeiro de 2009, foi intervencionada e colocada prótese mecânica. Apresentava aorta ascendente de calibre normal com parede ligeiramente espessada por processo inflamatório difuso; a VAo, tricúspide, tinha espessamento severo e difuso das cúspides, por fibrose, condicionando retracção destas, impossibilitando qualquer reparação daquela. Foram enviados, para estudo anatomo-patológico, amostras de VAo e miocárdio, tendo sido observado intenso infiltrado linfoplasmocitário, com formação de nódulos reumatóides, com necrose central e células inflamatórias com disposição em paliçada ao redor (Figuras 1 e 2).

Em 30 a 50% dos doentes com AR há algum tipo de envolvimento cardíaco; contudo, este é habitualmente assintomático e apenas descoberto no período *postmortem*[2]. Por outro lado, a mortalida-

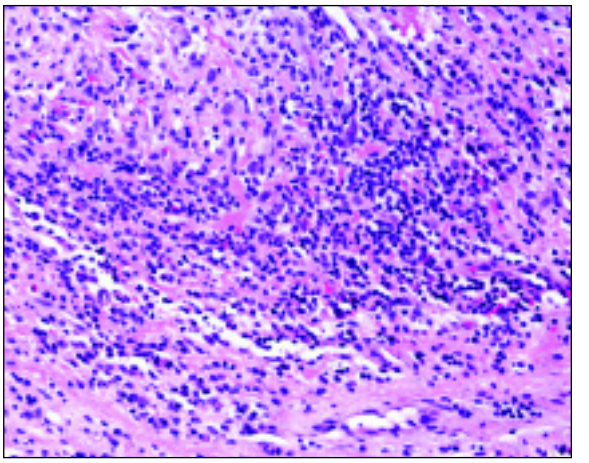

Figura 1.

*Serviço de Reumatologia – Hospitais da Universidade de Coimbra
**Serviço de Anatomia Patológica – Hospitais da Universidade de Coimbra

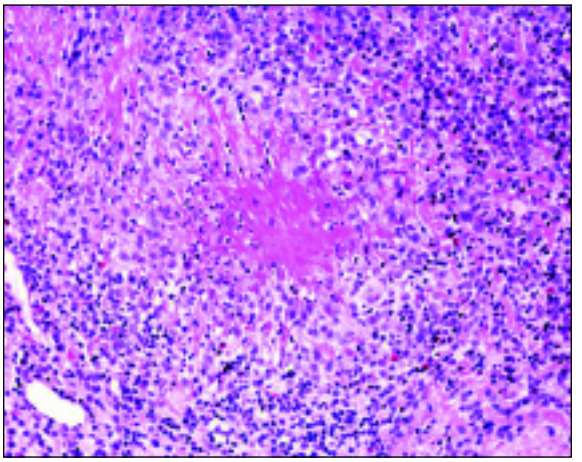

Figura 2.

de cardiovascular representa cerca de 40 a 50% das mortes em doentes com AR[3], nomeadamente devido a um risco aumentado de doença coronária isquémica[4] e de insuficiência cardíaca[5]. Histopatologicamente, o envolvimento cardíaco pode caracterizar-se por alterações crónicas inflamatórias não específicas (p.e., pericardite, miocardite, arterite, endocardite crónica ou fibrose valvular) ou por lesões específicas granulomatosas reumatóides[3,6]. A presença de granulomas reumatóides nos folhetos das válvulas é a lesão mais distintiva[3]. Foi descrita, em estudos ecocardiográficos, a existência de doença da válvula mitral entre 5%-35%[7] e da VAo entre 5%[7]-64%[8], em doentes com AR. A insuficiência aórtica secundária a doenças do tecido conjuntivo, incluindo a AR, é um processo de curso relativamente rápido conduzindo a insuficiência ventricular esquerda grave.

Os doentes com disfunção hemodinamicamente significativa necessitam de cirurgia de substituição valvular. Esta poderá ser complicada de insucesso a curto-prazo e subsequente risco elevado de reintervenção cirúrgica, em doentes jovens, usando válvulas biológicas. As válvulas mecânicas têm apresentado bons resultados a curto e longo-prazo, sem dano estrutural das mesmas[9] pelo que, a prótese mecânica, poderá ser preferível nos doentes adultos com AR e doença activa[10].

Os autores apresentam este caso pois a presença de nódulos reumatóides no coração constitui uma complicação rara da AR e por se verificar, também, em doente jovem, com AR seronegativa. Perante situações de insuficiência aórtica, secundária a doença inflamatória articular (p.e. AR), e que poderão evoluir rapidamente para insuficiência cardíaca grave, é necessário um rápido encaminhamento para consulta especializada.

Correspondência para
Pedro Abreu
Serviço de Reumatologia dos Hospitais da Universidade de Coimbra
Praceta Mota Pinto
3000-075 Coimbra
E-mail: pmabreu@aeiou.pt

Referências

1. Kirk J, Cosh J. The pericarditis of rheumatoid arthritis. Quarterly J Med 1969; 38: 397-423.
2. Roberts WC, Kehoe JA, Carpenter DF, Golden A. Cardiac valvular lesions in rheumatoid arthritis. Arch Intern Med 1968; 122: 141-146.
3. Kitas G, Banks MJ, Bacon PA. Cardiac involvement in rheumatoid disease. Clin Med 2001; 1: 18-21.
4. Solomon DH, Karlson EW, Rimm EB et al. Cardiovascular morbidity and mortality in women diagnosed with rheumatoid arthritis. Circulation 2003; 107: 1303-1307
5. Davis JM 3rd, Roger VL, Crowson CS et al. The presentation and outcome of heart failure in patients with rheumatoid arthritis differs from that in the general population. Arthritis Rheum 2008; 58: 2603--2611
6. Lebowitz WB. The heart in rheumatoid arthritis (rheumatoid disease). A clinical and pathological study of sixty-two cases. Ann Intern Med 1963; 58: 102-123.
7. Guedes C, Bianchi-Fior P, Cormier B et al. Cardiac manifestations of rheumatoid arthritis: a case-control transesophageal echocardiography study in 30 patients. Arthritis Rheum 2001; 45: 129-135.
8. Beckhauser AP, Vallin L, Burkievcz CJ, Perreto S, Silva MB, Skare TL. Valvular involvement in patients with rheumatoid arthritis. Acta Reumatol Port. 2009; 34: 52-56
9. Minami K, Boethig D, Mirow N et al. Mitroflow pericardial valve prosthesis in the aortic position: an analysis of long-term outcome and prognosis factors. J Heart Valve Dis 2000; 9: 112-122.
10. Asopa S, Iyengar S, Velissaris T et al. Early prosthetic failure in a patient with rheumatoid arthritis. J Card Surg 2009; 24:85-87.