PSEUDO-OBSTRUÇÃO CÓLICA AGUDA: UMA APRESENTAÇÃO POUCO FREQUENTE DA FRACTURA VERTEBRAL

Inês C. Gonçalves,* Cláudia Miguel,* Paulo Clemente Coelho**

Resumo

Descrevemos o caso de uma mulher de 73 anos com o diagnóstico de sarcoidose desde os 29 anos, tratada com corticosteróides em doses altas, que se apresentou com um quadro de dor e distensão abdominal após dorso-lombalgia súbita e intensa, com marcada incapacidade funcional, no contexto de fractura vertebral de D11.

Apesar de não ser uma manifestação frequente, a dor e distensão abdominal em doentes com factores de risco para osteoporose ou com este diagnóstico, deve levantar a suspeita de fractura vertebral recente.

Palavras-chave: Osteoporose; Sarcoidose; Fractura; Ileus; Intestino.

Abstract

We report the clinical case of a 73-years-old woman with sarcoidosis since 29 years-old, on long-term corticosteroid therapy, who presented with symptoms of abdominal pain after an episode of acute and severe low back pain associated with significant functional impairment, in the context of D11 fracture.

Although infrequent, recent spine fractures should be considered in osteoporotic or osteoporotic risk patients presenting with pain and abdominal distension.

Keywords: Osteoporosis; Sarcoidosis; Fracture; Ileus; Bowel.

*Interna de Reumatologia do Instituto Português de Reumatologia
**Assistente de Reumatologia do Instituto Português de Reumatologia

Introdução

As fracturas vertebrais dorsais e/ou lombares são as mais prevalentes nos doentes com osteoporose ou com factores de risco para esta patologia, nomeadamente nos sujeitos a corticoterapia. Tipicamente os doentes apresentam-se com dor dorsal e/ou lombar por vezes relacionada, com actividades de esforço físico. Ocasionalmente a apresentação pode ser atípica ou associar-se a queixas orgânicas. Apresentamos um caso clínico de uma doente com queixas predominantes de dor e distensão abdominal associadas a fractura vertebral recente.

Caso clínico

Mulher, 73 anos de idade, caucasiana. Recorreu ao serviço de urgência (SU) por dor e distensão abdominais associadas a paragem na emissão de fezes e diminuição na emissão de flatos, com cerca de uma semana de evolução. Sem febre, náuseas ou vómitos, disúria ou outros sintomas. Quando questionada referiu episódio de dor dorso-lombar súbita e lancinante após esforço de dorsi-flexão do tronco, três dias antes do início das queixas abdominais. No momento da ida ao SU a dor lombar persistia e apresentava intensidade moderada e ritmo misto.

Trata-se de doente com antecedentes pessoais conhecidos de Sarcoidose, com envolvimento predominantemente pulmonar, diagnosticada aos 29 anos, após realização de biópsia pulmonar e lavado bronco-alveolar, seguida em Consulta de Pneumologia, para a qual a doente realizou corticoterapia em doses altas (prednisolona 60 mg/dia), com descida progressiva da dose, durante cerca de seis anos. Manteve-se sem corticoterapia até há cerca de ano e meio quando iniciou, por indicação do Pneumologista assistente, deflazacort 30 mg/dia por aparecimento de nódulos subcutâneos de Sarcoidose, com comprovação histológica. Salientam-

se antecedentes pessoais de poliosteoartrose e hipertensão arterial.

Na história pregressa a doente negou episódios anteriores semelhantes . Negou ainda obstipação crónica, intervenções cirúrgicas prévias, consumo de álcool ou tabaco. Referiu ter alimentação diversificada, salientando-se no entanto baixa ingestão de leite e derivados por intolerância gastrointestinal.

Menarca aos 10 anos e menopausa aos 50 anos (sem terapia hormonal de substituição).

Actualmente medicada com tiocolquicosido 4 mg (3 vezes ao dia), paracetamol 1g SOS, cálcio e vitamina D, omeprazole 20 mg, carvedilol 6,25 mg, isoniazida (1 por dia) e deflazacort 30 mg/dia em redução de dose (15 mg 3/3 dias).

À apresentação, no SU, a doente estava vigil, lúcida e colaborante. Apirética. Hemodinamicamente estável. Auscultação cardio-pulmonar sem alterações. Abdómen globoso, timpanizado, pouco depressível e doloroso à palpação, mas sem dor à descompressão. Ruídos Hidroaéreos diminuídos. Analiticamente apresentava hemograma sem alterações, provas coagulação normais, ionograma normal, função renal e hepática normais, calcemia total 9,4 mg/dL, fósforo 3,7 mg/dL, VS 46 mm /1ªhora e PCR 2,61mg/dL. As provas de função tiroideia, realizadas posteriormente, não revelaram alterações.

Realizou ecografia abdominal que demonstrou marcada aerocolia, e radiografia abdominal em pé, sem níveis hidroaéreos e com marcada distensão cólica (Figura 1). Fez clíster com saída de fezes e gazes, e alívio das queixas abdominais. Foi referenciada à consulta de Gastroenterologia.

Cerca de três semanas após o episódio inicial, por persistência de dor tipo moinha dorso/lombar de ritmo misto associada a marcada incapacidade funcional e acentuação da cifose dorsal, a doente consultou o Reumatologista assistente que pediu radiogramas da coluna vertebral e tomografia axial computorizada (TAC) da coluna lombo-sagrada que revelou fractura de D11. «Deformação do corpo de D11, esboçando cunha de base posterior, (…), em provável relação com sequela de colapso osteoporótico deste corpo vertebral» (Figura 2).

A doente foi internada no nosso serviço para reorientação farmacológica e reabilitação funcional.

Ao exame objectivo geral a doente estava vigil e orientada. Apirética. Normotensa. Eupneica. Não apresentava alterações da pele ou mucosas nem adenopatias palpáveis. A auscultação cardio-pulmonar era normal. Abdómen globoso e timpanizado com ruídos hidroaéreos diminuídos, sem massas ou organomegálias palpáveis. Membros inferiores sem edemas. Exame neurológico sumário sem alterações focais.

Ao exame reumatológico salienta-se contractura paravertebral e cifose dorsal com palpação e mobilização dolorosas, assim como percussão dolorosa das últimas vértebras dorsais.

A doente era portadora de densitometria óssea recente que revelava osteoporose de predomínio trabecular (T-score L1-L4: -2,8 DP; T-score colo fémur: -2,0 DP).

Durante o internamento fez terapêutica analgésica com: aceclofenac 100 mg 12/12h; paracetamol 500 mg e tiocolquicosido 2 mg 12/12h; metamizol magnésio 575 mg 2 12/12h ; clonixina 300 mg 1 vez por dia e diazepam 10 mg 1 vez por dia. Fez administração de ácido Zoledrónico 5 mg endovenoso. Cumpriu programa de medicina física e reabilitação com colocação de cinta dorsolombar.

Teve alta ao 9º dia de internamento, clinicamente melhorada sendo enviada para seguimento em consulta do seu médico assistente.

Discussão

A pseudo-obstrução intestinal é uma síndrome clínica caracterizada pelo comprometimento da propulsão intestinal, na ausência de uma causa mecânica. Afecta frequentemente o cólon, mas o intestino delgado também pode estar envolvido. Pode ser classificada, de acordo com a evolução temporal, em aguda, subaguda ou crónica.[1] A pseudo-obstrução cólica aguda, também designada por Sindrome de Ogilvie, é a forma mais comum de obstrução intestinal e ocorre habitualmente no estado pós-operatório ou associado a doença aguda (Tabela I). A pseudo-obstrução crónica é uma síndrome rara e heterogénia (Tabela II).[2]

A fisiopatologia subjacente da pseudo-obstrução aguda não está completamente esclarecida. Desde a primeira descrição da síndrome por Sir Heneage Ogilvie em 1948[3] que se presume que a causa esteja num desequilíbrio do sistema nervoso autónomo. Recentemente, a observação da eficácia dos inibidores da colinesterase na reversão da pseudo-obstrução e o aparecimento de atonia cólica após interrupção da enervação parassimpática sagrada, sugere um aumento do tónus sim-

Figura 1. Radiografia abdominal mostrando distensão cólica gasosa.

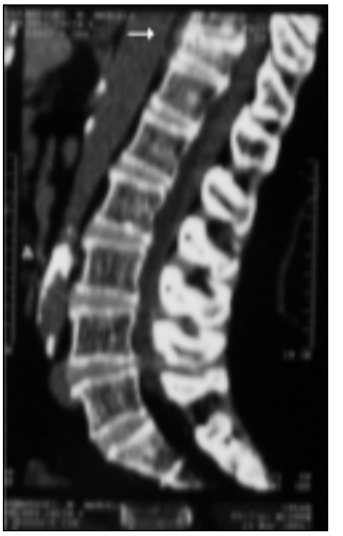

Figura 2. TAC da coluna vertebral onde se vê deformação do corpo de D11 esboçando cunha de base posterior.

pático e/ou diminuição da actividade do parassimpático.[4-6]

Considerando a ampla variedade de situações clínicas é provável que existam outros factores influentes na fisiopatologia.

Os modelos animais (incidindo predominantemente no ileus no contexto de pós-operatório) sugerem a interferência conjunta de respostas neurológicas e inflamatórias na motilidade da parede intestinal, conduzindo à pseudo-obstrução. A resposta neurológica parece estar associada à capacidade dos estímulos nocivos (i.e. doença sistémica) levarem à activação de reflexos esplâncnicos inibitórios, que por sua vez promovem a libertação de oxido nítrico (NO) pelos terminais nervosos musculares, conduzindo ao relaxamento. Por outro lado, a manipulação intestinal (i.e. cirurgia) vai originar uma infiltração inflamatória massiva da parede intestinal (principalmente macrófagos e mastócitos) com libertação de NO e algumas prostaglandinas com acção inibitória no músculo liso.[7]

No caso apresentado, foram inicialmente procuradas outras causas que justificassem o *ileus*. Em relação à doença de base, a sarcoidose, não é reconhecida como causa de obstrução intestinal aguda. De facto, o envolvimento gastrointestinal na sarcoidose é pouco frequente. Quando presente, os sintomas resultam da infiltração granulomatosa dos órgãos afectados. O órgão mais frequentemente afectado é o estômago (causando dor, hemorragia e obstrução), seguido pelo intestino delgado que pode ser afectado indirectamente pelo aumento dos gânglios linfáticos e pela possível obstrução linfática (provocando síndromes de mal-absorção). O cólon raramente é afectado (pode apresentar mucosa friável, hiperplasia nodular ou lesões constritivas).[8]

Algumas condições metabólicas (i.e. Diabetes mellitus, hipotiroisimo, amiloidose, porfiria), tal como certos medicamentos (i.e. narcóticos, anticolinérgicos, clonidina, tiazidas) podem contribuir para o *ileus* adinâmico.[8] A doente por nós seguida não apresentava patologia metabólica conhecida mas é de salientar a corticoterapia crónica como causa de miopatia podendo contribuir indirectamente para o *ileus*.

Na apresentação da doente, a característica mais marcante era a grande distensão abdominal detectada ao exame objectivo e na radiografia simples do abdómen. No entanto, não apresentava febre, mantinha ruídos peristálticos e emissão de flatos, não se evidenciando alterações analíticas significativas nem níveis líquidos no radiograma. Todos estes sinais são habituais na pseudo-obstrução intestinal aguda. Pelas razões apresentadas é lícito presumir que a doente apresentou um caso de Síndrome de Ogilvie como consequência da fractura vertebral de D11. Em relação à fractura vertebral, a sarcoidose pode atingir o osso (habitualmente as falanges) com desenvolvimento de

Tabela I. Principais causas de Pseudo-Obstrução intestinal aguda

Pós-operatório	Cirurgia abdominal, ortopédica, neurológica, urológica, ginecológica, cardíaca; cesariana; transplantação renal
Patologia pulmonar	Pneumonia, ventilação mecânica, síndrome de dificuldade respiratória aguda
Desequilíbrios electrolíticas e distúrbios metabólicos	Hiponatrémia, hipocaliémia, hipocalcémia, hipomagnesémia, alcoolismo, insuficiência renal e hepática
Patologia cardiovascular	EAM, AVC, insuficiência cardíaca congestiva
Doença neoplásica	Retroperitoneal, leucemia, túmor metastático, radioterapia pélvica
Infecção/Inflamação	Colecistite aguda, pancreatite, peritonite, sepsis, infecção por *Herpes zoster,* infecções a gram negativos
Patologia neurológica	Parkinson, Alzeihmer, esclerose múltipla
Traumatismo	Pélvico, lesões medulares, fractura femural
Medicação	Narcóticos, opiáceos, anticolinérgicos, clonidina, anfetaminas, fenotiazidas, corticoides

esclerose ou fracturas, mas o envolvimento vertebral é raro. No entanto, os distúrbios do metabolismo fosfo-cálcio e a medicação com corticoesteróides, são frequentemente responsáveis pelo desenvolvimento de osteopenia e osteoporose nestes doentes, aumentando o risco de fractura vertebral.[9]

Com a apresentação deste caso clínico, queremos salientar que a fractura vertebral deve fazer parte do diagnóstico diferencial de dor e distensão abdominais agudas associado a dor dorso-lombar, principalmente se o doente for idoso ou fizer corticoterapia crónica. De facto, é reconhecido que as fracturas pélvicas ou vertebrais podem ser causa de *ileus* agudo, apesar dos casos descritos na literatura serem raros.[10-12]

O diagnóstico atempado desta situação pode evitar a realização de intervenções cruentas desnecessárias.

Correspondência para:
Inês C. Gonçalves
Instituto Português de Reumatologia
Rua D. Estefânia, 187-189
1000-154 Lisboa, Portugal
E-mail: inescrist@yahoo.com

Referências

1. Delgado-Aros S, Camilleri M. Clinical management of acute colonic pseudo-obstruction in patients: a systematic review of the literature. Gastroenterol Hepatol 2003; 26: 646-655
2. Georgescu EF, Vasile I, Ionescu R. Intestinal pseudo-

Tabela II. Principais causas de Pseudo-Obstrução intestinal crónica

Neuropático	Miopático
• Doença de Hirschsprung (idiopático) • Neuropatias familiares viscerais • Doença de von Recklinghausen • Doenças infiltrativas (amiloidose) • Distúrbios metabólicos e electrolíticos (porfirias, diabetes mellitus, hipotiroidismo, hipocaliémia) • Distúrbios neurológicos (tumor mesencefálico, esclerose múltipla, disautonomias) • Infecção (tripanosomíase, CMV) • Neoplasia (carcinoma bronquico de peqs células, tumores carcinoides, feocromocitoma) • Medicação (narcóticos, antidepressivos, antihipertensivos)	• Miopatia visceral não familiar (idiopático) • Miopatias viscerais familiares • Doenças infiltrativas (amiloidose, esclerose sistémica) • Miotonia e outras distrofias

obstruction: An uncommon condition with heterogeneous etiology and unpredictable outcome. World J Gastroenterol 2008; 14 : 954-959
3. Ogilvie WH. William heneage Ogilvie 1887-1971. Large-intestine colic due to sympathetic deprivation. A new clinical syndrome. Dis Colon Rectum 1987; 30: 984-987
4. Saunders MD. Acute colonic pseudoobstruction. Curr Gastroenterol Rep 2004; 6: 410-416
5. Fazel A, Verne GN. New solutions to an old problem: acute colonic pseudo-obstruction. Am J Gastroenterol 2002; 97: 3118-3122
6. Ferrarese F, De Carne F, Cecere V, Massa ST, Bonadies E. Acute colonic pseudoobstruction: physiopathology and treatment. G Chir 2001; 22: 238-242
7. Bauer AJ, Schwarz NT, Moore BA, Turler A, Kalff JC. Ileus in critical illness: mechanisms and management. Curr Opin Crit Care 2002; 8: 152-157
8. Sleisenger MF, Fordtran JF. Gastrointestinal Disease. Philadelphia: W.B. Saunders Company, 1993: 223.
9. Hochberg MC, Silman AJ, Smolen JS, Weinblatt ME, Weisman MH. Rheumatology. Spain: Mosby Elsevier, 2008: 1644
10. Margetts EL. Paralytic Ileus- an unusual sequela of spinal fracture from electroencephalotherapy. Canad. M. A. J. 1956; 73: 749-750
11. Lin PS, Cavarocchi NC, Comerota AJ, Resnick EJ. Acute bowel entrapment and perforation following operative reduction of pelvic fracture. J Trauma 1987; 27: 684-686
12. Treadwell EL, Cunningham PR, Kowalski HM, Weaver MD. Thoracolumbar compression fractures presenting with an acute ileus. J Natl Med Assoc 1990; 82: 669-672