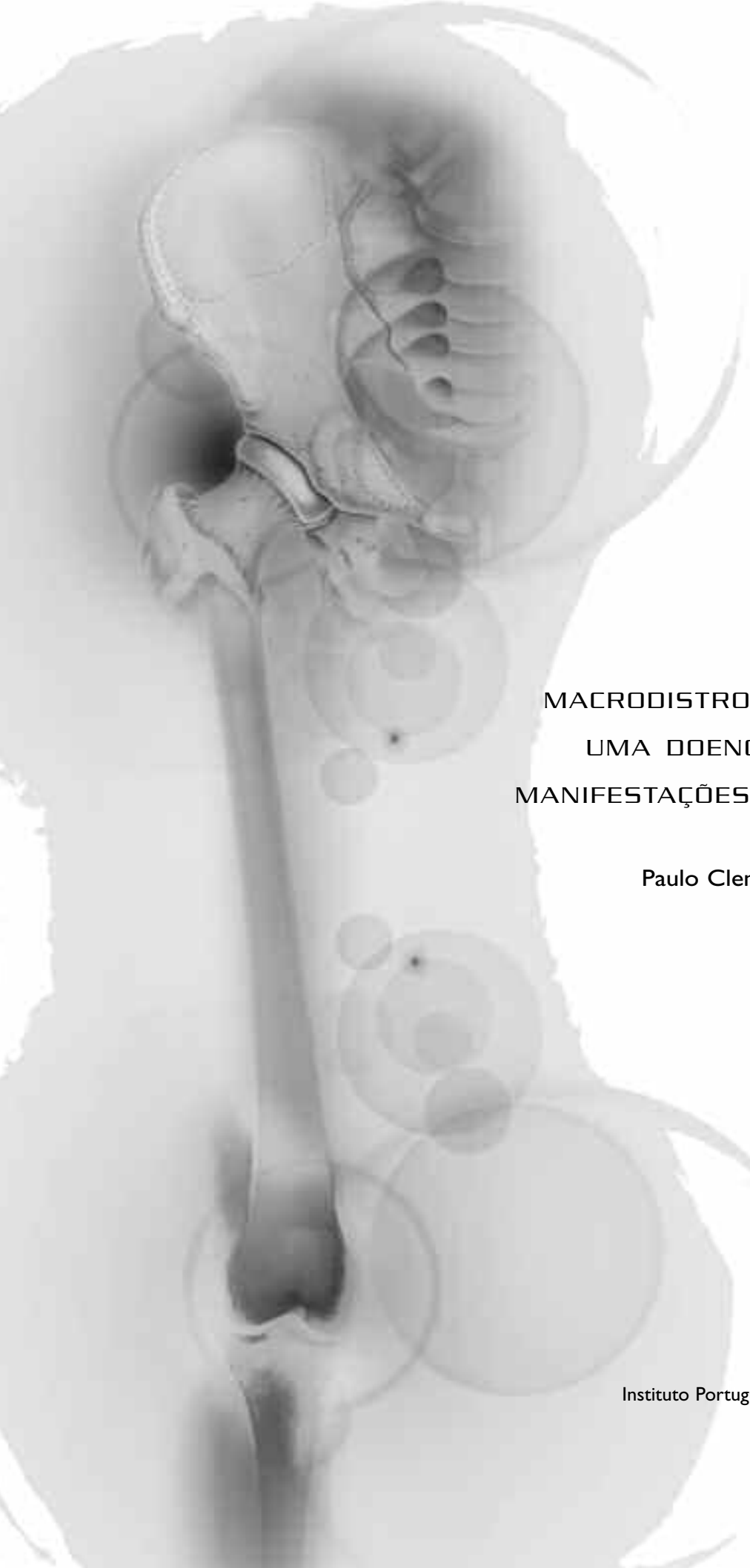

MACRODISTROFIA LIPOMATOSA
UMA DOENÇA RARA COM MANIFESTAÇÕES REUMATOLÓGICAS

Paulo Clemente Coelho

Instituto Português de Reumatologia

RESUMO

O autor apresenta o caso de uma mulher de 32 anos de idade com um diagnóstico de Macrodistrofia Lipomatosa complicado por Síndrome do Canal Cárpico. A Macrodistrofia Lipomatosa é uma forma rara de gigantismo localizado que se manifesta pelo crescimento exagerado dos elementos mesenquimatosos de um ou mais dedos. O seu interesse para os Reumatologistas tem a ver com a possibilidade desta doença se associar a síndromes de compressão ou a alterações degenerativas articulares locais.

Palavras-Chave: Macrodistrofia Lipomatosa; Macrodactilia; Síndrome do Canal Cárpico

ABSTRACT

The author presents the case of a 32-year-old woman with the diagnosis of Macrodystrophia Lipomatosa associated with carpal tunnel syndrome. Macrodystrophia Lipomatosa is a rare form of localized gigantism characterised by an abnormal overgrowth of the mesenchymal elements of one or more digits. For the rheumatologist this disease has interest due the possibility of musculoskeletal complaints, namely compression of the neurovascular structures and local degenerative articular disease.

Keywords: Macrodystrophia Lipomatosa; Macrodactyly; Carpal Tunnel Syndrome

MACRODISTROFIA LIPOMATOSA UMA DOENÇA RARA COM MANIFESTAÇÕES REUMATOLÓGICAS

Paulo Clemente Coelho*

Introdução

A Macrodistrofia Lipomatosa (ML) é uma forma muito rara de gigantismo localizado, que se apresenta como um crescimento exagerado dos elementos mesenquimatosos de um ou mais dedos, evidente desde o nascimento, mas sem caracter hereditário. A raridade desta situação está bem demonstrada pelo número de casos descritos na literatura, pouco mais de uma centena.[1,2,3]

A ML pode ser causa de manifestações reumatológicas locais, nomeadamente síndromes de compressão. O autor apresenta um caso de ML que recorreu à Consulta de Reumatologia devido a queixas relacionadas com um Síndrome do Canal Cárpico na mão envolvida pelo gigantismo localizado.

Caso Clínico

APL, 32 anos de idade, sexo feminino, raça caucásica, professora, natural e residente na zona da Grande Lisboa. Recorreu à consulta de Reumatologia por queixas de «dores» e «adormecimento» da mão direita, as quais duravam há cerca de 1 ano e se acentuavam com o repouso nocturno. A doente referia que, desde o nascimento, se detectara um crescimento anormal do 3º dedo da mão direita, o qual tinha parado cerca dos 22 anos (Figura 1). Eram negados antecedentes familiares da doença. Ao exame objectivo existia uma macrossomia do 3º dedo da mão direita com espessamento da pele e hipertrofia das estruturas ósseas verificados à palpação. O sinal de Tinel e a manobra de Phalen realizados no punho eram positivos à direita. Os radiogramas das mãos mostravam hipercrescimento e hipertrofia das partes moles e das falanges do 3º dedo da mão direita (Figura 2). O electromiograma efectuado foi compatível com Síndrome do Canal Cárpico à direita. A doente foi medicada com anti-inflamatórios e foi feita infiltração com corticóide no canal cárpico, com melhoria clínica significativa na observação realizada dois meses após a terapêutica.

Discussão

A ML é uma situação rara, caracterizada por um quadro de gigantismo localizado, devido a um hipercrescimento de todas as estruturas mesenquimatosas de um ou mais digitos, condicionando um aumento desproporcionado do tecido fibroadipo-

Figura 1. Aspecto da mão direita da doente com visível crescimento anormal do 3º dedo.

*Assistente de Reumatologia do Instituto Português de Reumatologia. Lisboa, Portugal

Figura 2. Radiograma simples das mãos em incidência dorso-palmar. É visível um crescimento anormal de todas as estruturas ósseas no terceiro dedo da mão direita (metacarpo e falanges), além de hipertrofia das partes moles.

so. Apesar de ser uma situação congénita, a ML não é hereditária.[1,2]

No passado, esta situação recebeu várias designações, nomeadamente, megalodactilia, acromegalia parcial, macrossomia, elefantíase, paquidermoperiostose, etc. Em 1925 Feriz usou, pela primeira vez, o termo actualmente utilizado de «Macrodistrofia Lipomatosa». Inicialmente, a doença foi só considerada em relação ao envolvimento das extremidades inferiores, mas, após 1996, foi aceite esta designação para as alterações das mãos.[4]

A causa da doença é desconhecida. Entre as teorias patogénicas para a sua origem, encontram-se as seguintes hipóteses: degenerescência lipomatosa, distúrbios da circulação fetal, erros na segmentação durante o desenvolvimento intra-uterino, hipertrofia do ramo nervoso responsável pela zona atingida, outras alterações intra-uterinas.[1,2,4]

A associação da ML à Neurofibromatose de Recklingausen é controversa. A favor desta hipótese encontramos o envolvimento frequente do território do nervo mediano, a existência de alterações histopatológicas de hipertrofia neural, o predomínio de estruturas mesenquimatosas, as quais são controladas pelo sistema nervoso, e a constatação da existência de quadros de ML associados a Neurofibromatose de Recklingausen. No entanto, alguns aspectos contrariam-na, a saber: a ausência duma anomalia sistémica (por exemplo neurocutânea), a ausência de transmissão hereditária, as características da hipertrofia neural (por fibrose da bainha e não por verdadeira hipertrofia do nervo), o aumento do tecido adiposo e as características radiológicas não sobreponíveis entre as duas entidades.[1,5-7]

A doença diagnostica-se facilmente à nascença devido à evidência dum gigantismo localizado. O envolvimento é, geralmente, unilateral, sendo a extremidade inferior mais atingida, principalmente envolvendo o 2º e/ou o 3º dedos. A pele tem um aspecto espessado e o crescimento local geralmente cessa na puberdade. Após a segunda década de vida podem iniciar-se queixas dolorosas locais, devido ao aparecimento de alterações degenerativas secundárias aos problemas mecânicos levantados pelas alterações estruturais. Mais raramente, podem existir síndromes de compressão (Síndrome do Canal Cárpico ou do Túnel Cubital) como sucedia com a nossa doente.[4,8-11]

As características radiológicas da ML são o aumento das partes moles, devido à hipertrofia de todos os elementos da mesoderme nos dedos afectados, com aumento essencialmente do tecido adiposo, e falanges aumentadas em largura e comprimento, geralmente com o padrão trabecular mantido. Também pode existir um aplanamento da superfície articular e um encerramento precoce dos centros de crescimento epifisário.[2,12,13]

A Ressonância Magnética Nuclear pode ter importância no diagnóstico diferencial com outras situações causadoras de gigantismo localizado, nomeadamente, a angiolipomatose, a Síndrome de Klippel-Trenaunay-Weber e a hipertrofia segmentar localizada. Na ML este exame mostra uma acentuação do tecido adiposo, uma infiltração adiposa muscular e uma diminuição da estrutura cortical do osso.[3,14]

Apesar de ser uma entidade rara e de fácil diagnóstico, o conhecimento da Macrodistrofia Lipomatosa parece-nos interessante para o Reumatologista, dada a possibilidade de surgirem complicações músculoesqueléticas com ela relacionadas.

Endereço para correspondência
Paulo Clemente Coelho
Apartado 9827
1911 Lisboa Codex, Portugal
E-mail: jccoel@gmail.com

Referências

1. Barsky A. Macrodactyly. J Bone Joint Surg Am 1967; 49:1255-1266.
2. Moran V, Butler F, Colville J. X-ray diagnosis of macrodystrophia lipomatosa. Br J Radiol 1984; 57:523--525.
3. Soler R, Rodriguez E, Bargiela A, Martinez C. MR findings of macrodystrophia lipomatosa. Clin Imaging 1997; 21: 135-137.
4. Ranawat C, Arora M, Singh R. Macrodystrophia lipomatosa with carpal tunnel syndrome. A case report. J Bone Joint Surg Am 1968; 50:1242-1244.
5. Tuli S, Khanna N, Sinha G. Congenital Macrodactyly. Br J Plast Surg 1969; 22:237-243.
6. Thorne F, Posch J, Mladick R. Megalodactyly. Plast Reconstr Surg; 41:232-239.
7. Minkowitz S, Minkowitz F. A morphological study of macrodactylism. A case report. J Pathol Bacteriol 1968; 90: 323-328.
8. Stern P, Nyquist S. Macrodactyly in ulnar nerve distribution associated with cubital tunnel syndrome. J Hand Surg 1982; 7:569-571.
9. Meyer B, Roricht S. Fibrolipomatous hamartoma of the proximal ulnar nerve associated with macrodactyly and macrodystrophia lipomatosa as an unusual cause of cubital tunnel syndrome [letter]. J Neurol Neurosurg Psychiatry 1997; 63: 808-810.
10. Tuzuner T, Parlak AH, Kavak A, Alper M.. A neglected case of macrodystrophia lipomatosa of the foot in an elderly man. J Am Podiatr Med Assoc 2005; 95:486--490.
11. Ozturk A, Baktiroglu L, Ozturk E, Yazgan P. Macrodystrophia lipomatosa: a case report . Acta Orthop Traumatol Turc. 2004; 38:220-223.
12. Gupta S, Sharma O, Sharma S, Sood B, Gupta S. Macrodystrophia lipomatosa: radiographic observations. Br J Radiol 1992; 65: 769-773.
13. Coelho R., Simão M., Trad C.. Hamartoma Fibrolipomatoso e macrodistrofia lipomatosa: análise dos achados clínicos e de imagem em quatro casos, com revisão da literatura. Radiol Bras 2002; 35: 487-492.
14. D'Costa H, Hunter J, O'Sullivan G, O'Keefe D, Jenkins J, Hughes P. Magnetic resonance imaging in macromelia and macrodactyly. Br J Radiol 1996; 69: 502--527.

A Day with B Cells and Joints

Portugal, Lisboa
15 de Maio de 2007

12th International Congress on Antiphospholipid Antibodies

Itália, Florença
18-20 de Abril de 2007

5th International Conference «Sex Hormones, Pregnancy and Rheumatic Diseases»

Itália, Florença
20-22 de Abril de 2007