ACIDENTE VASCULAR CEREBRAL ISQUÉMICO COMO APRESENTAÇÃO DRAMÁTICA DE ENDOCARDITE INFECCIOSA: A IMPORTÂNCIA DA HISTÓRIA CLÍNICA

Ana Filipa Mourão,
Isménia Oliveira,
Manuel Nisa Pinheiro,
José Pimenta da Graça

Centro Hospitalar de Lisboa Ocidental, Hospital Egas Moniz, EPE, Lisboa.

RESUMO

Os autores descrevem um caso clínico de endocardite infecciosa (EI) subaguda a *Streptococcus mitis* numa doente de 72 anos, que se apresentou com afasia e hemiplegia de instalação súbita. Este quadro agudo foi precedido durante 4 meses por queixas sistémicas e poliartralgias inespecíficas com envolvimento predominante das cinturas escapular e pélvica, diagnosticado e tratado como polimialgia reumática. O atraso no diagnóstico de EI pode ter sido justificado pela não valorização de alguns detalhes da história clínica, dada a personalidade ansiosa e depressiva da doente. A evolução deste caso clínico ilustra a necessidade de haver uma elevada suspeição de EI subaguda em doentes com síndrome inflamatório subagudo quando associado a sopro cardíaco. O acidente vascular cerebral (AVC) é uma das formas dramáticas e devastadoras de apresentação da doença. Uma história clínica detalhada e um exame físico completo devem fazer parte da abordagem diagnóstica dos doentes com a hipótese diagnóstica de polimiagia reumática.

Palavras-Chave: Acidente Vascular Cerebral; Endocardite Infecciosa; Polimialgia Reumática.

ABSTRACT

The authors describe a case of infective subacute endocarditis due to *Streptococcus mitis* in a 72 year-old woman with systemic complaints and joint symptoms, that had started 4 months before, diagnosed as a polymyalgia rheumatica, who suddenly presented with aphasia and hemiplegia. The delay in the diagnosis might be justified by the disregard of some details in the clinical history owe to the anxious/depressive personality of the patient. The devastating evolution of this case report illustrates that in patients with an inflammatory syndrome and cardiac murmur clinicians should be highly alert for the hypothesis of an infective subacute endocarditis. Ischemic stroke is a dramatic and rare presentation form of the disease. A detailed physical examination should be the first clinical approach to a patient with the diagnostic hypothesis of polymyalgia rheumatica.

Key-words: Stroke; Infective Endocarditis; Polymyalgia Rheumatica.

ACIDENTE VASCULAR CEREBRAL ISQUÉMICO COMO APRESENTAÇÃO DRAMÁTICA DE ENDOCARDITE INFECCIOSA: A IMPORTÂNCIA DA HISTÓRIA CLÍNICA

Ana Filipa Mourão,* Isménia Oliveira,** Manuel Nisa Pinheiro,*** José Pimenta da Graça****

Introdução

A Endocardite Infecciosa (EI) é uma doença sistémica caracterizada por infecção bacteriana da superfície endocárdica do coração.[1] A lesão característica, a vegetação, é constituída por uma massa amorfa de plaquetas e fibrina de tamanho variável e na qual estão presentes microorganismos e células inflamatórias. As válvulas cardíacas são o local mais frequentemente afectado, mas a infecção pode envolver também um defeito septal, uma corda tendinosa ou o endocárdio mural.[2] Esta entidade é classificada como «aguda» ou «subaguda-crónica», de acordo com a duração, a gravidade de apresentação clínica e a progressão da doença.[1] A EI aguda evolui rapidamente, progredindo em dias a semanas para destruição valvular e abcessos em órgãos distantes. Em contraste, a EI subaguda desenvolve-se mais insidiosamente, durante semanas a meses e raramente causa complicações infecciosas distantes.[2]

As características epidemiológicas da EI nos países desenvolvidos estão a mudar, como resultado do aumento da longevidade, do aparecimento de novos factores predisponentes e do aumento do número de infecções nosocomiais. A idade média dos doentes tem aumentado gradualmente, de 30--40 anos de idade na era pré-antibiótica, para 47--69 anos nas últimas décadas.[1,2] Na maioria dos estudos recentes efectuados nos EUA e na Europa Ocidental, a incidência de EI da válvula nativa adquirida na comunidade é de 1,7 a 6,2 casos por 1.000.000 de pessoas por ano, sendo os homens mais afectados do que as mulheres (1,7/1,0).[1]

O prolapso da válvula mitral (PVM) representa o diagnóstico cardíaco mais frequentemente associado a EI.[1,2] O risco relativo de EI em pessoas com PVM vai desde 3,5 a 8,2.[2] Os factores de risco para EI em doentes com PVM incluem a presença de regurgitação mitral ou espessamento dos folhetos da válvula mitral (> 5 mm). O risco é maior nos homens e em doentes com idade superior a 45 anos.[1,2]

A sintomatologia da EI é inespecífica. A febre pode estar presente apenas na doença grave, estando frequentemente ausente nos doentes imunodeprimidos, com insuficiência cardíaca ou renal ou em doentes idosos.[1,3] Esta entidade pode cursar com consequências neurológicas dramáticas em aproximadamente 30% dos doentes. A incidência das complicações neurológicas depende da localização e dos microorganismos envolvidos. A incidência mais elevada (87%), associa-se a vegetações de *Staphylococcus aureus* na válvula mitral.[4]

O prognóstico é reservado, apesar de ter melhorado francamente nas últimas décadas com o seu reconhecimento mais precoce e a instituição de terapêuticas antibióticas eficazes.

Os autores apresentam um caso de EI diagnosticado na sequência de AVC isquémico no contexto de um quadro sistémico inflamatório prolongado, que assume particular relevância atendendo às importantes sequelas, resultantes do diagnóstico e terapêutica tardios. O quadro sistémico inflamatório que a doente apresentava foi assumido desde o início como Polimialgia Reumática (PMR). É fundamental realçar que a PMR é um diagnóstico de exclusão, sendo necessário, antes de se assumir um diagnóstico definitivo, excluir com segurança outras patologias, nomeadamente, patologia sistémica metabólica, inflamatória, infecciosa, ou neoplásica, que se pode apresentar com sintomatologia semelhante. Nesta doente, o diagnóstico prematuro e incorrecto de PMR teve consequências devastadoras, culminando num acidente vascular cere-

*Interna do Internato Complementar de Reumatologia
**Interna do Internato Complementar de Medicina Interna
***Assistente Graduado de Medicina Interna
****Chefe de Serviço de Medicina Interna e Director do Serviço de Medicina II
Centro Hospitalar de Lisboa Ocidental, Hospital Egas Moniz, EPE, Lisboa.

bral isquémico com acentuada repercussão na qualidade de vida da doente.

Caso Clínico

Doente do sexo feminino, 72 anos de idade, raça caucasiana, reformada (doméstica), natural e residente em Lisboa, internada por afasia e hemiplegia direita de instalação súbita. Tinha uma história de prolapso da válvula mitral, asma brônquica, hipertensão arterial essencial, hipercolesterolémia, síndrome depressivo, otosclerose e osteoporose. Era seguida em consulta de várias especialidades no Hospital, nomeadamente Medicina Interna, Cardiologia, Pneumologia, Neurologia e Otorrinolaringologia e estava medicada com nevibolol, fluvastatina, acetilsalicilato de lisina, ranitidina, alendronato de sódio, carbonato de cálcio, cloreto de magnésio, venlafaxina, lorazepam, bromidrato de galantamina, aminaftona e bisacodil. Os antecedentes familiares eram irrelevantes.

Desde há vários anos referia poliartralgias, insónias, instabilidade emocional e exacerbações ocasionais de asma brônquica de etiologia alérgica. Nos 4 meses prévios ao internamento, recorreu à consulta de Medicina Interna por anorexia, perda ponderal (< 5% do peso corporal), poliartralgias, azia e pirose. Foi detectada volumosa hérnia do hiato em endoscopia digestiva alta, sendo medicada com omeprazol e domperidona. Analiticamente apresentava Hg=12,4 mg/dl; VGM=88,8 fl; fosfatase alcalina (FA) de 267 UI/l e velocidade de sedimentação (VS) de 65 mm e as ecografias abdominal, renal e pélvica eram normais.

Três meses depois, foi reobservada em consulta de Medicina Interna por poliartralgias de ritmo misto e dores mais acentuadas nas cintura pélvica e escapular, acompanhadas por rigidez matinal de 30 minutos.

Apresentava: Hg=11,5 mg/dl; VGM=85,4 fl; Leucócitos=8.700 × 10^9/l; Neutrófilos=78%, VS=65 mm; Proteína C Reactiva (PCR) =74,8 mg/dl (N<8); gamaglutamil transpeptidase (GGT)=122 UI/l; FA=181 UI/l. Foi-lhe diagnosticada polimialgia reumática e prescrito prednisolona 20 mg/dia, com reduzida resposta clínica.

Um mês depois a doente é levada ao Serviço de Urgência por hemiplegia direita, desvio conjugado dos olhos para a esquerda e afasia de instalação súbita.

Na admissão apresentava uma tensão arterial de 113/60 mmHg; frequência cardíaca de 80 ppm irregular e temperatura axilar de 36,5 ºC. Estava consciente, agitada, com desvio conjugado da cabeça e do olhar para a esquerda, afásica, não cumpria ordens e apresentava hemiplegia direita de predomínio braquial, com sinal de Babinsky à di-

Quadro I. Evolução dos Valores das Análises Sanguíneas

Análises sanguíneas	Setembro de 2004	Dezembro de 2004	Janeiro de 2005
Hg (mg/dl)	12,4	11,5	9,5
VGM (fl)	88,8	85,4	82,8
Plaquetas (x 10^9/l)	382.000	421.000	300.000
Leucócitos (x 10^9/l)	8.400	8.700	24.300
Neutrófilos (%)	78	78	96
VS (mm/h)	65	65	
PCR (mg/dl)		74,8	97
FA (UI/l)	267	181	96
GGT (UI/l)		122	100
ALT (UI/l)	64	40	18
LDH (UI/l)			501
Glicose (mg/dl)	105	118	114
Creatinina (mg/dl)			0,9
Na (mmol/l)	138	140	134
K (mmol/l)	4,3	4,1	3,7
Cl (mmol/l)			99
D-Dímeros (ug/ml)			0,9

Figura 1. TAC-CE sem contraste - pode observar-se lesão hipodensa no território da artéria cerebral média esquerda, compatível com acidente vascular cerebral isquémico.

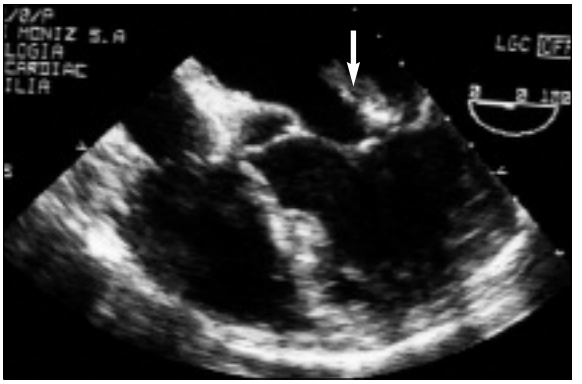

Figura 2. Ecocardiograma Trans-esofágico: a seta indica a vegetação aderente ao folheto posterior da válvula mitral.

reita. Estava pálida e ouvia-se um sopro sistólico grau III/VI no bordo esquerdo do esterno e apex com irradiação para a axila e sibilos e roncos dispersos. Não tinha sinais de insuficiência cardíaca ou renal.

Analiticamente apresentava (Quadro I): Hg=9,5 mg/dl; VGM=82,8 fl; Leucócitos=24.300 x 10^9/l; Neutrófilos=96%; PCR=97 mg/dl (N<3); FA=96 UI/l, GGT=100 UI/l, creatinina= 0,9 mg/dl; glicose=114 mg/dl; Na=134 mmol/l; K=3,7 mmol/l; Cl=99 mmol/l; LDH=501 UI/l; D-dímero=0,9 (n<0,3). Tinha proteínúria vestigial e o sedimento urinário era normal. O electrocardiograma apresentava ritmo sinusal com extrassístoles supraventriculares frequentes. A radiografia do tórax PA não tinha alterações. A tomografia crâneo-encefálica (TAC-CE) (Figura1) sem contraste revelou lesão hipodensa no território da artéria cerebral média esquerda, compatível com acidente vascular cerebral (AVC) isquémico embólico. Iniciou terapêutica com ácido acetilsalicílico e enoxaparina.

Ao 6º dia de internamento detectaram-se petéquias conjuntivais e temperatura axilar de 38,5ºC, o que levantou imediatamente a suspeita de EI. Duas hemoculturas revelaram a presença de *Streptococcus mitis,* sensível à gentamicina e à penicilina. Os ecocardiogramas trans-torácico e trans-esofágico (Figura 2) demonstraram volumosa vegetação (28 x 26 mm) aderente ao folheto posterior da válvula mitral e insuficiência mitral *major*. Foi prescrita terapêutica endovenosa com penicilina G ($4x10^6$ U de 4/4 horas) e gentamicina (80 mg de 12/12 horas), conforme protocolo. Foi observada por cirurgião cardio-torácico, tendo sido decidido adiar a cirurgia cardíaca, dada a instabilidade hemodinâmica da doente e os riscos cirúrgicos inerentes numa fase aguda da doença.[5] Registou-se resposta clínica e laboratorial satisfatória e progressiva, com negativação das hemoculturas. Cumpriu 6 semanas de terapêutica antibiótica e manteve-se sempre apirética ao longo do curso hospitalar.

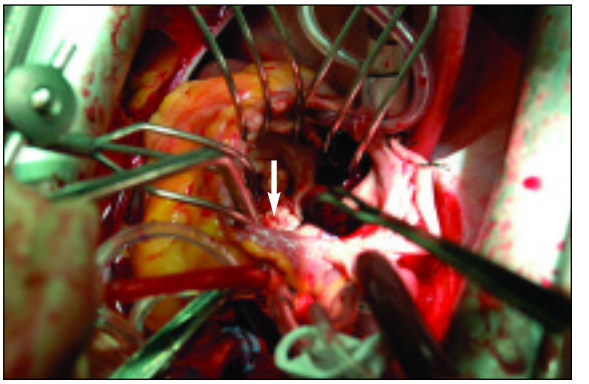

Figura 3. Cirurgia cardíaca a que a doente foi submetida. A seta indica a vegetação no anel mitral.

No termo da terapêutica médica foi submetida a cirurgia cardíaca com remoção das vegetações e plastia mitral com implantação de anel de Cosgrove 30 mm (Figura 3). Cumpriu 3 meses de terapêutica anticoagulante após a cirurgia cardíaca.

Verificou-se evolução clínica favorável, com remissão clínica e laboratorial da EI e melhoria do estado geral, mas manteve afasia global e hemiparésia direita de predomínio braquial, com acentuada limitação para as actividades básicas da vida diária. Mantém-se em tratamento de reabilitação motora.

Discussão

Uma síndrome caracterizada por AVC e sinais in-

flamatórios sistémicos, clínicos ou laboratoriais, deve fazer pensar sempre em vasculite, infecciosa ou não infecciosa, e, num doente com sopro cardíaco e petéquias, deve colocar-se sempre a suspeita de EI.

Em 1994, um grupo da Universidade Duke propôs critérios *standard* para avaliar os doentes com suspeita de EI.[6] Estes critérios integram factores predisponentes para o desenvolvimento desta patologia, nomeadamente hemoculturas positivas e persistência de bacteriémia e dados ecográficos, em conjunto com informação clínica e laboratorial. A utilidade dos critérios de Duke para identificar os doentes com potencial EI foi validada em vários estudos posteriores. A especificidade destes critérios é elevada (99%) e o valor preditivo negativo é superior a 92%. Uma versão modificada dos critérios de Duke foi proposta posteriormente[7] (Quadro II).

A doente apresentada neste caso clínico cumpria 2 critérios *major:* 1) microorganismo típico (*Streptococcus mitis*) em 2 hemoculturas separadas; 2) evidência de envolvimento endocárdico (massa oscilante ou regurgitação valvular de novo) e 3 critérios *minor:* 1) lesão valvular predisponente (PVM); 2) êmbolos arteriais (AVC isquémico); 3) fenómenos imunológicos (petéquias conjuntivais).

A personalidade ansiosa, associada às múltiplas patologias da doente, contribuíram para a subvalorização do quadro clínico e consequente atraso diagnóstico e implementação de medidas terapêuticas. A ausência ou não referência de febre associada à dor e rigidez das articulações e subvalorização de uma patologia estável e que não causou sintomas (prolapso da válvula mitral), tornou o diagnóstico menos claro.

A polimialgia reumática normalmente ocorre em indivíduos com mais de 50 anos, sendo as mulheres mais frequentemente afectadas.[8,9] É caracterizada por dor e rigidez da região cervical e cintu-

Quadro II. Critérios de Duke para o diagnóstico de Endocardite Infecciosa*

CRITERIOS *MAJOR*

Microbiológicos

- Microorganismo típico isolado em 2 hemoculturas separadas: *Streptococci viridans, Streptococcus bovis,* grupo HACEK*, *Staphylococcus aureus* ou bacteriémia enterocócica adquirida na comunidade sem foco primário

ou

- Microorganismo consistente com endocardite infecciosa isolado em hemoculturas persistentemente positivas

ou

- Uma única hemocultura positiva para *Coxiella burnetii* ou título de anticorpos IgG em fase I para *Coxiella burnetii* > 1:800

Evidência de envolvimento do endocárdio

- Regurgitação valvular de novo (aumento ou alteração num sopro pré-existente não é suficiente)

ou

- Ecocardiograma positivo (ecocardiograma trans-esofágico é recomendado em doentes que tenham uma válvula prostética, que estão associados a menor probabilidade de endocardite infecciosa pelos critérios clínicos ou que tenham endocardite infecciosa complicada)

CRITERIOS *MINOR*

- Predisposição para endocardite infecciosa que inclui algumas condições cardíacas e uso de drogas injectáveis
- Febre
- Fenómenos vasculares
- Fenómenos imunológicos
- Achados microbiológicos

Estes critérios são adaptados de Li *et al*[7]. Os casos são definidos clinicamente como definitivos se cumprirem 2 critérios *major,* 1 critério *major* e 3 critérios *minor* ou 5 critérios *minor;* são definidos como possíveis se cumprirem 1 critério *major* e 1 critério *minor* ou 3 critérios *minor.*
*HACEK refere-se às espécies de *Haemophilus (Haemophilus parainfluenzae, H. aphrophilus* e *H. paraphrophilus), Actinobacillus actinomycetemcomitans, Cardiobacterium hominis, Eikenella corrodens* e *Kingella kingae.*

Quadro III.Critérios de Diagnóstico de Polimialgia Reumática

1. Idade superior a 50 anos
2. Dor e rigidez, durante pelo menos 1 mês, afectando pelo menos uma das seguintes àreas: região cervical, cintura pélvica e cintura escapular
3. Rigidez matinal de duração superior a 1 hora
4. Velocidade de sedimentação superior a 40 mm/h
5. Exclusão de outras patologias (excepto Arterite de Células Gigantes)
6. Resposta rápida à terapêutica com corticosteróides

ras pélvica e escapular e sintomatologia sistémica inespecífica, como fadiga, mal-estar, febre, humor deprimido, perda ponderal e anemia normocrómica normocítica, todos presentes nesta doente. Na maioria dos doentes com polimialgia reumática a VS está muito elevada, muitas vezes acima de 100 mm/1ªhora e quase sempre acima de 50. Os níveis de PCR também estão normalmente elevados. Este pode ser um marcador mais sensível da actividade da doença.[8] O diagnóstico é habitualmente efectuado 2 a 3 meses após o início da sintomatologia e é fundamentalmente clínico.[10] Existem diversos critérios de diagnóstico/classificação de polimialgia reumática publicados , sendo os mais recentes os de Healey[11] (Quadro III): 1) idade superior a 50 anos; 2) dor e rigidez durante pelo menos 1 mês, afectando pelo menos 2 das 3 áreas descritas (região cervical e cinturas pélvica e escapular); 3) rigidez matinal de duração superior a 1 hora; 4) VS superior a 40 mm/h; 5) exclusão de outras patologias excepto arterite de células gigantes; 6) resposta rápida à terapêutica com corticosteróides. Importa realçar que estes 2 últimos critérios não foram devidamente explorados nesta doente. Para se estabelecer o diagnóstico definitivo de polimialgia reumática é fundamental excluir com segurança outras patologias sistémicas metabólicas, inflamatórias, infecciosas ou neoplásicas, que se podem apresentar com sintomatologia semelhante. Algumas situações frequentes são o hipotiroidismo, a fibromialgia, síndrome depressivo e polimiosite. Assim, sendo a polimialgia reumática um diagnóstico de exclusão, e sabendo que estes doentes respondem dramaticamente à corticoterapia,[8] a fraca resposta desta doente deveria ter constituído um factor adicional para a suspeição de outra doença subjacente. A terapêutica com corticóides contribuiu para mascarar a sintomatologia da doente, o que trouxe como consequência a progressão da EI, com complicação neurológica grave e acentuada repercussão na qualidade de vida da doente.

Este caso ilustra um bom exemplo da necessidade de uma abordagem global do doente, com atenção aos detalhes da história clínica e à execução repetida de um exame físico completo, para detectar dados que permitam estabelecer um diagnóstico correcto e uma terapêutica adequada e em tempo útil, no intuito de evitar complicações potencialmente graves, que conduzam ao óbito ou a repercussões irreversíveis na qualidade de vida.

Referências

1. Mylonakis E, Calderwood S. Infective endocarditis in adults. N Engl J Med 2001; 345:1318-1330.
2. Karchmer A. Infective endocarditis in Braunwald's heart disease, Elsevier Saunders, 7th ed, Philadelphia 2005, p.1633-1655.
3. Bayer AS. Infective endocarditis. Clin Infect Dis 1993; 17:313-320.
4. Hargrave K. Neurological sequelae of infectious endocarditis. Emedicine 2003.
5. Reinhartz O, Herrmann M, Redling F, et al. Timing of surgery in patient's with acute infective endocarditis. J Cardiovasc Surg 1996; 37: 397-400.
6. Durack DT, Lukes AS, Bright DK. New criteria for diagnosis of infective endocarditis: utilization of specific echocardiographic findings. Am J Med 1994; 96: 200-209.
7. Li JS, Sexton DJ, Mick N, et al. Proposed modifications of the Duke criteria for the diagnosis of infective endocarditis. Clin Infect Dis 2000; 30: 633-638.
8. Salvarani C, Cantini F, Boiardi L, et al. Polymyalgia Rheumatica and Giant-cell arteritis. N Engl J Med 2002; 347: 261-271.
9. Salvarani C, Gabriel SE, O'Fallon W, et al. Epidemiology of polymyalgia rheumatica in Olmsted County, Minnesota, 1970-1991. Arthritis Rheum 1995; 38: 369-373.
10. Chuang T-Y, Hunder G, Ilstrup D, et al. Polymyalgia Rheumatica: a 10-year epidemiologic and clinical study. Ann Intern Med 1982; 97: 672-680.
11. Healey LA. Long-term follow-up of polymyalgia rheumatica: evidence for sinovitis. Semin Arthritis Rheum 1984; 13: 322-328.

Endereço para correspondência:
Ana Filipa Mourão
Serviço de Reumatologia
Centro Hospitalar de Lisboa Ocidental, EPE, Hospital Egas Moniz
Rua da Junqueira, 126
1349-019 Lisboa
E-mail: filipamourao@yahoo.com