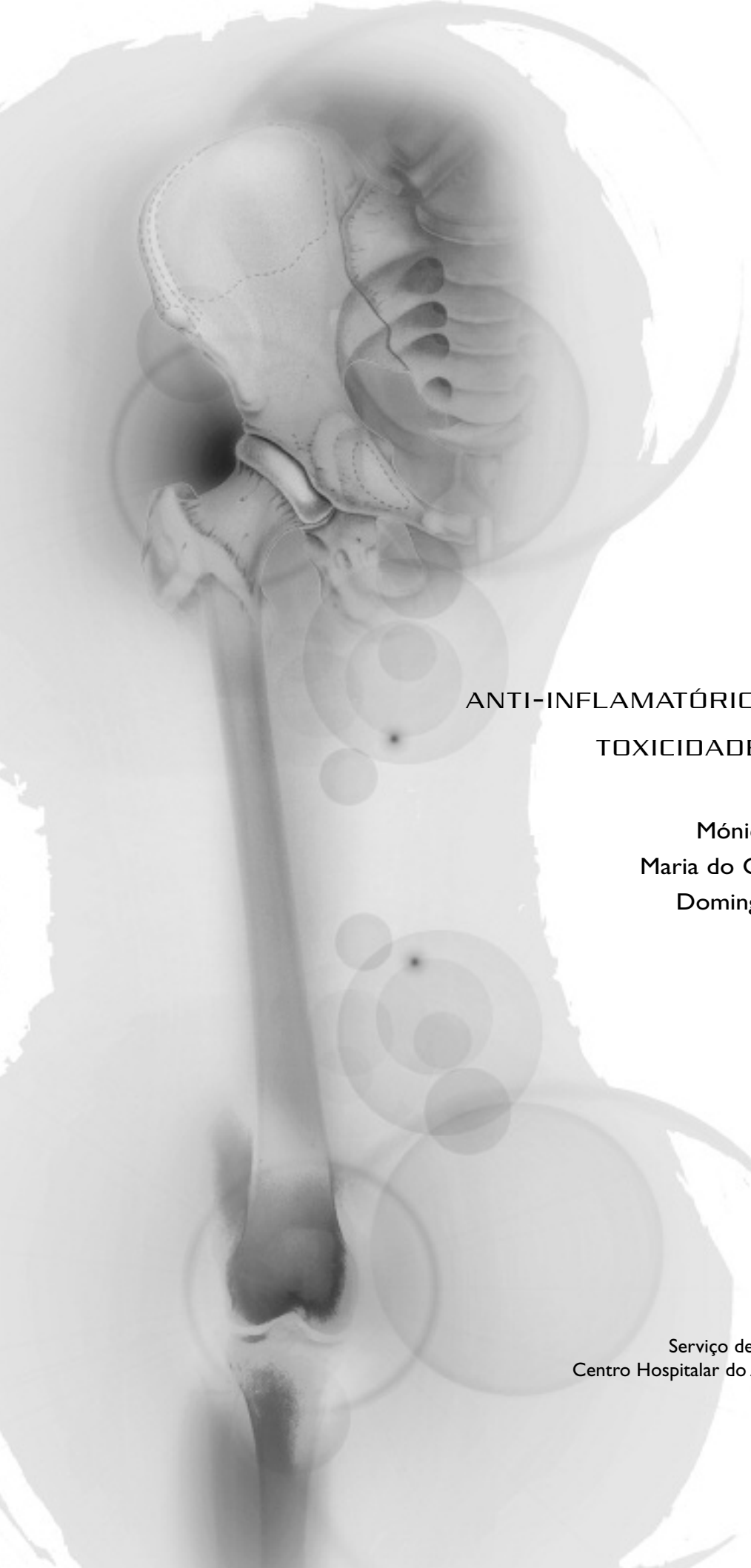

ANTI-INFLAMATÓRIOS NÃO ESTERÓIDES E TOXICIDADE INTESTINAL

Mónica Bogas
Maria do Carmo Afonso
Domingos Araújo

Serviço de Reumatologia
Centro Hospitalar do Alto Minho, Ponte de Lima

RESUMO

Para além dos efeitos adversos conhecidos na mucosa gastro-duodenal, sabe-se que os anti-inflamatórios não esteróides (AINEs) podem também induzir lesões no tubo digestivo mais distal. Os meios complementares disponíveis, a pouca informação existente acerca da sua fisiopatologia e importância clínica continuam a ser limitações no seu diagnóstico. Pelos seus efeitos analgésico e anti-inflamatório, os AINEs são largamente usados no tratamento da patologia músculo-esquelética. O aumento da permeabilidade intestinal e a inflamação são a base fisiopatológica da enteropatia associada aos AINEs, que se manifesta principalmente pela perda de sangue e proteínas. Os inibidores selectivos da COX-2, embora pareçam mais seguros neste contexto, também podem provocar lesões intestinais.
Nesta revisão sobre a toxicidade intestinal atribuída aos AINEs, abordam-se aspectos sobre a sua prevalência, fisiopatologia, tipo de lesões, manifestações clínicas e dados práticos na sua identificação e tratamento.

Palavras-chave: Anti-inflamatórios não esteróides; toxicidade intestinal; enteropatia.

ABSTRACT

In addition to adverse effects on gastroduodenal mucosa, it is recognized that non-steroidal antiinflammatory drugs (NSAIDs) can also induce toxicity to the lower intestinal tract. The diagnostic tools available and the lack of information about its pathogenesis and clinical importance are still limitations for its diagnosis. For their anti-inflammatory and analgesic effects, NSAIDs are largely used to treat musculoskeletal disorders. Increased intestinal permeability and inflammation are the main pathogenic steps in the development of NSAIDs enteropathy which may result in bleeding and protein loss. Selective COX-2 inhibitors, although seem safer, may also induce intestinal lesions.
In this article, about NSAIDs damage to the lower intestine, we review aspects about its prevalence, pathogenesis, lesions, clinical spectrum and practical clues to diagnosis and treatment.

Keywords: Nonsteroidal antiinflammatory drugs; intestinal toxicity; enteropathy.

ANTI-INFLAMATÓRIOS NÃO ESTERÓIDES E TOXICIDADE INTESTINAL

Mónica Bogas*, Maria do Carmo Afonso**, Domingos Araújo***

Introdução

O reduzido número de casos descritos sobre toxicidade intestinal associada aos anti-inflamatórios não esteróides (AINEs) pode não traduzir a sua real frequência. Os efeitos adversos destes fármacos a nível gastro-duodenal são bem conhecidos e, habitualmente, tidos em conta no dia-a-dia na sua prescrição. No entanto, os efeitos a nível intestinal, são hoje considerados tanto ou mais frequentes e, do mesmo modo, potencialmente graves, podendo, as suas consequências, em muitos casos, estar a ser desprezadas ou sub-diagnosticadas. Alguns meios complementares necessários para o seu diagnóstico, além de não existirem em todos os centros, são demasiado invasivos para poderem ser realizados de uma forma alargada. Por outro lado, a pouca informação existente acerca da sua fisiopatologia e importância clínica constituem, por si só, limitações na sua determinação e reconhecimento.

Os AINEs são largamente usados pelos seus efeitos analgésico e anti-inflamatório, sendo a base do tratamento de grande parte da patologia músculo-esquelética. Além da sua eficácia, a segurança e a tolerabilidade são os principais determinantes na escolha do anti-inflamatório. Cálculos efectuados nos EUA estimam que as complicações gastrointestinais resultam em cerca de 16.500 mortes/ano e em mais de 100.000 hospitalizações.[1]

Apresentamos uma revisão do que tem sido publicado nos últimos anos sobre este tema, concentrando-nos sobretudo na toxicidade dos AINEs a nível do tubo digestivo distal ao duodeno. Abordam-se aspectos sobre a sua prevalência, fisiopatologia, tipo de lesões, manifestações clínicas e dados práticos na sua identificação e tratamento. Pretende-se realçar a importância do reconhecimento da potencial toxicidade intestinal dos AINEs, provavelmente os fármacos mais prescritos em todo o mundo.

Dados epidemiológicos

São referidas lesões intestinais relacionadas com os AINEs em artigos publicados desde a década de 60.[2-5] A presença de sangue oculto nas fezes e/ou anemia, sem evidência de lesões no cólon ou esófago-gastro-duodenais fazia presumir a existência de lesões na restante porção intestinal,[6,7] lesões essas que há anos atrás só poderiam ser identificadas em autópsias ou em peças operatórias.

Num trabalho publicado por Allison *et al.* em 1992, em doentes autopsiados, evidenciou-se ulceração no intestino delgado em 21 (8,4%) de 249 autópsias de doentes que teriam estado sob terapêutica com AINEs comparativamente com ulceração em apenas 3 (0,6%) dos 464 doentes autopsiados não medicados.[8]

Os avanços na tecnologia permitiram uma observação directa das lesões através da enteroscopia, colonoscopia e, mais recentemente, através da cápsula endoscópica.[9]

Num estudo a partir de um total de 1.900 ileoscopias efectuadas consecutivamente, identificaram-se 40 doentes com ileíte ulcerativa; embora muitos fossem assintomáticos, 14 tinham mesmo lesões com hemorragia associada e 33 doentes admitiram a toma regular de AINEs. Importante também será referir que três quartos dos doentes que admitiam tomar AINEs faziam-no com fármacos geralmente considerados menos tóxicos a nível gastro-duodenal.[10]

Em dois estudos publicados em 2005, constataram-se lesões no intestino delgado relacionadas com AINEs em cerca de 70% dos doentes sob terapêutica.[11,12] No primeiro, os autores submeteram 40 indivíduos saudáveis a um estudo intestinal por cápsula endoscópica, que foi repetida após a toma de diclofenac 150 mg, divididos em

* Interna de Reumatologia do Serviço de Reumatologia do Centro Hospitalar do Alto Minho, Ponte de Lima
** Assistente Graduada de Reumatologia, Serviço de Reumatologia do Centro Hospitalar do Alto Minho, Ponte de Lima
*** Chefe de Serviço e Director do Serviço de Reumatologia do Centro Hospitalar do Alto Minho, Ponte de Lima

duas tomas diárias e omeprazol 40 mg/dia, durante 14 dias, encontrando-se lesões de novo em 27 (68%) dos indivíduos estudados.[11] No segundo estudo, dois investigadores, de forma independente, analisaram o vídeo registado por cápsula endoscópica de doentes com vários tipos de artropatias e, da mesma forma, encontraram lesões intestinais em 15 (71%) de 21 doentes utilizadores diários destes fármacos (> 3 meses) e apenas em 2 (10%) dos 20 doentes-controlo não medicados.[12]

No que diz respeito ao cólon, embora existam também múltiplos casos descritos de lesões associadas aos AINEs, não há dados de estudos prospectivos e controlados sobre a sua incidência. A incidência anual de hospitalizações por complicações intestinais associadas aos AINEs calculada a partir de uma base de dados Norte Americana, ARAMIS, é de 0,19 por 100 doentes--ano nos doentes com artrite reumatóide e de 0,23 por cada 100 doentes-ano nos doentes com osteoartrose.[1] O verdadeiro impacto das consequências clínicas das lesões intestinais dos AINEs na Europa ainda não foi determinado por nenhum estudo de grandes dimensões.

Num outro estudo americano, retrospectivo, procurou-se avaliar o número de doentes que necessitaram de intervenção cirúrgica por complicação evolutiva das lesões causadas pelos AINEs no intestino delgado. Dos 283 doentes submetidos a ressecção do intestino delgado num período de 3 anos, 11 apresentavam complicações consideradas secundárias a AINEs. Estas foram identificadas em laparotomia exploradora de urgência, motivada em 50% dos casos por hemorragia, em 33% por perfuração e em 17% por obstrução.[13]

Da análise do estudo VIGOR estima-se que as complicações intestinais representem 40% do total das complicações gastro-intestinais graves associadas aos AINEs.[14]

Fisiopatologia

Ao contrário do que acontece com a toxicidade gastro-duodenal relacionada com os AINEs, em que a inibição da ciclooxigenase (COX) parece ser o factor determinante, as lesões intestinais induzidas pelos AINEs parecem ter origem numa série de fenómenos em cadeia, relacionados com a toxicidade local do fármaco e menos nos mecanismos resultantes da inibição da ciclooxigenase.

O dano inicial parece resultar da lesão dos fosfolípidos da membrana citoplasmática e da inibição da fosforilação oxidativa mitocondrial, ambas consequência do efeito ácido fraco detergente dos AINEs. Estas alterações nos enterócitos são responsáveis pelo aumento da permeabilidade intestinal.

Este aumento da permeabilidade intestinal provocado pelos AINEs foi constatado casualmente nos trabalhos desenvolvidos por Bjarnason *et al.*, quando tentavam demonstrar a hipótese de existir uma ligação patogénica entre os microrganismos presentes no lúmen intestinal e certas doenças inflamatórias reumatismais, usando um teste de absorção intestinal com 51Cr--EDTA.[15] Demonstrou-se que doentes com artrite reumatóide e osteoartrose não tratados com AINEs têm uma permeabilidade intestinal normal, enquanto que a mesma está aumentada nos doentes medicados com AINEs.[15] A explicação para este efeito foi revelada num outro estudo, com o apoio da microscopia electrónica, no qual, após administração oral ou parentérica de AINEs, se encontraram alterações a nível da função mitocondrial dos enterócitos de ratos, resultado do efeito das suas elevadas concentrações intraluminais. A principal alteração é consequência da inibição da fosforilação oxidativa que provoca um défice intracelular em ATP, com depleção de energia e perda da integridade das junções intercelulares que, por sua vez, resulta em aumento da permeabilidade intestinal.[16] De seguida, o conteúdo intestinal, com sais biliares, alimentos, enzimas e bactérias, torna-se agressor da mucosa provocando inflamação intestinal com recrutamento de polimorfonucleares (PMNs) e produção de citocinas pró-inflamatórias. Alguns estudos apoiam esta ideia demonstrando um efeito protector da colestiramina e de certos antibióticos.[17,18] Relevante é também o facto da inflamação parecer poder persistir até 16 meses após interrupção do fármaco.[18]

A gravidade e o tipo de lesões intestinais parecem pouco relacionadas com a classe de anti-inflamatórios. No entanto, existem substâncias como a aspirina, o sulindac, a acemetacina e a nabumetona que, aparentemente, constituem excepções, causando pouca inflamação intestinal.[19-21] A aspirina é absorvida antes de atingir o intestino delgado pelo que pouco ou nada contacta com a mucosa intestinal. Uma outra explicação pode basear-se no facto de algumas destas substâncias

possuírem um reduzido ciclo entero-hepático, ao contrário de outros AINEs, e, não sendo excretados pela bílis, contactam pouco ou nada com a mucosa intestinal.[22,23] No entanto, os resultados dos vários estudos efectuados não são consistentes.

A principal consequência desta inflamação é a perda de sangue e proteínas. A sua perda crónica, em pequenas quantidades, pode ser suficiente para produzir hipoalbuminémia e anemia.[24] As lesões consideradas menos graves, mesmo que assintomáticas, podem assim, em doentes com doenças reumatismais inflamatórias crónicas, como a artrite reumatóide, contribuir para a anemia crónica e hipoalbuminémia.

O contacto directo dos AINEs sobre a mucosa intestinal julga-se pois ter um papel primordial. No entanto, a inibição da COX, parece ter uma função complementar ao converter o resultado da referida toxicidade local, em inflamação grave e ulceração.[25-27]

São conhecidas duas isoformas da COX, a COX-1 e COX-2, especulando-se ainda sobre a existência de outras isoformas ou de variantes destas (como a COX-3, considerada actualmente uma variante da COX-1 e, possivelmente, alvo terapêutico do paracetamol).[28] Classicamente, dizia-se que a primeira era expressa, constitutivamente, em vários tecidos, incluindo o estômago, considerando-se essencial na manutenção da integridade da mucosa gástrica e que a expressão da segunda, não identificada nos tecidos e responsável pela inflamação, seria regulada por factores de crescimento e citocinas.[28-30] No entanto, os mecanismos e locais de expressão parecem não estar ainda tão bem definidos, considerando-se que a inibição da COX-1 parece também poder regular a expressão da COX-2.[30]

Os dados sugerem que os inibidores selectivos da COX-2 provocam menos lesões gastro-duodenais que os AINEs não selectivos, mas a sua toxicidade na mucosa intestinal ainda não está esclarecida.

Tanaka *et al.*, comprovaram que a inibição isolada de cada uma das isoformas em ratos tem poucos efeitos tóxicos, sendo necessário inibir as duas para obter lesão intestinal (facto consistente com as lesões causadas pela indometacina, naproxeno e diclofenac).[30] Contudo, um trabalho posteriormente publicado revelou que: a) a deficiência ou inibição da COX-1 ou um curto periodo de inibição da COX-2 são compatíveis com a manutenção da integridade da mucosa; b) a deficiência ou inibição dupla das 2 isoformas provoca lesão intestinal; c) a deficiência ou a inibição prolongada da COX-2 está associada a lesão intestinal semelhante à provocada pela indometacina.[27] Deverão ser cautelosas as extrapolações destes estudos para o Homem.

Calcula-se que o efeito resultante da inibição das ciclooxigenases possa dever-se a isquémia intestinal, por diminuição do fluxo sanguíneo microvascular e diminuição da acção das prostaglandinas na contracção das suas vilosidades. No entanto, estes efeitos não parecem ser suficientes por si só, para causar lesões a nível intestinal, sendo a toxicidade local um efeito, como já referido, essencial neste processo.[25] Esta pode ser a razão pela qual não se encontram lesões intestinais significativas nos doentes sob a toma prolongada de aspirina, a qual provoca inibição das COXs, mas possui pouca ou nenhuma toxicidade local intestinal.

Métodos de diagnóstico

Para além da observação directa das lesões por meio de exames como a enteroscopia, colonoscopia e cápsula endoscópica, como já foi referido, têm sido desenvolvidos outros métodos, mais práticos e menos invasivos, para o diagnóstico de lesões intestinais associadas aos AINEs, baseados na sua fisiopatologia.

Tal como para a doença celíaca e para a doença inflamatória intestinal, o aumento da permeabilidade intestinal provocado pelos AINEs é demonstrado com segurança e precisão pela análise da excreção urinária de proteínas marcadas com 51Cr-EDTA ingerido oralmente.[31-33] A inflamação subsequente pode também ser demonstrada por cintigrafia utilizando-se leucócitos marcados com ^{111}Indio que, por migrarem para os locais inflamados, podem aí ser identificados ou, posteriormente, ser quantificados na sua excreção nas fezes.[24,34] A quantificação analítica de marcadores fecais, como a calprotectina fecal, proteína neutrofílica que resiste à degradação provocada pelas bactérias intestinais, pode também utilizar-se para indirectamente monitorizar a inflamação.[11,19,24,35] A identificação do local, quando está presente algum grau de hemorragia de valores apenas de 0,1 a 0,4 ml/min, pode também ser definida com acentuada sensibilidade através da utilização de glóbulos vermelhos marcados com ^{99m}Tecnécio.[36] A arteriografia acrescida de potencialidades terapêuticas, também possibilita a localização das lesões sangrantes, embora possa

falhar quando se trata de hemorragia de baixo fluxo (<0,5 ml/min).[36] A mesentericografia selectiva por tomografia computorizada, descrita recentemente, parece também identificar com precisão lesões sangrantes.[38]

Considerando-se os dados dos estudos publicados com os vários exames complementares de diagnóstico, invasivos e não invasivos, a prevalência da enteropatia secundária a AINEs, varia de 8 a 75%, dependendo, portanto, do método utilizado para a sua pesquisa.

Lesões e manifestações clínicas

Utiliza-se regularmente o termo "enteropatia dos AINEs" para todos os tipos de lesões encontradas. De facto, vários tipos de lesões associadas aos AINEs têm vindo a ser documentadas, desde o que tem sido denominado como enteropatia subclínica ou de baixo grau, traduzida por aumento da permeabilidade, inflamação e má absorção, ao que tem sido descrito por enteropatia clínica manifesta, traduzida por anemia ferropénica, hipoalbuminemia, sub-oclusão ou mesmo ventre agudo, consequente a ulceração, perfuração, hemorragia grave, estenoses simples ou em diafragma, causando obstrução do intestino delgado.[11,12,24,39,40]

Também a nível do cólon há descrições de vários tipos de lesões potencialmente associadas a estes fármacos como a ulceração, rectite, colite colagenosa, estenose em diafragma ou mesmo perfuração desta parte do intestino.[41-43]

Inibidores selectivos da COX-2 e toxicidade intestinal

Os inibidores selectivos da COX-2, embora pareçam mais seguros neste contexto, podem provocar lesões intestinais semelhantes às dos AINEs não selectivos.

Num estudo multicêntrico, duplamente-cego, publicado recentemente, efectuou-se uma enteroscopia por cápsula a todos os doentes, posteriormente divididos, de forma aleatória, em 3 grupos e repetiu-se este exame 2 semanas após a toma diária de celecoxib 400 mg (120 doentes), naproxeno 1 g e omeprazol 20 mg (118 doentes) ou placebo (118 doentes). Encontraram-se lesões intestinais em 55% dos doentes no grupo naproxeno, 16% dos doentes no grupo celecoxib e 7% dos doentes no grupo placebo.[44]

Uma análise efectuada aos resultados do estudo VIGOR que envolveu 8.076 doentes com artrite reumatóide e estudou os efeitos a nível gastro-intestinal de um AINE selectivo e de um não selectivo (rofecoxib *vs* naproxeno), mostrou que embora também pudesse estar associado a lesões intestinais, o rofecoxib apresentava este efeito adverso em menos 50-60% dos doentes, quando comparado com o do naproxeno.[14]

De facto, também da análise do estudo CLASS, que incluiu igualmente um elevado número de doentes com artrite reumatóide e osteoartrose e teve como objectivo a comparação da eficácia e segurança do celecoxib *vs* diclofenac e ibuprofeno, se estimou uma incidência de anemia relacionada com hemorragia intestinal cerca de 2 vezes mais frequente nos doentes que tomavam AINEs não selectivos.[45]

AINEs e Doença inflamatória intestinal

Embora continuem a existir opiniões contraditórias, os AINEs parecem poder exacerbar a actividade da doença inflamatória intestinal (DII), quer da doença de Crohn, quer da colite ulcerosa. Num estudo publicado em 2000, encontrou-se relação entre a toma de AINEs e a actividade da doença quando se compararam doentes com DII e doentes com síndrome do cólon irritável (SCI) sob a toma de AINEs. Estes fármacos activaram a doença em 31% dos 60 doentes com DII, e em apenas 2% dos 62 doentes com SCI. Neste estudo, também se verificou que na doença de Crohn a sua exacerbação foi de igual modo evidente, quer houvesse envolvimento do intestino delgado, quer do cólon.[46]

No que diz respeito, especificamente, ao uso de inibidores selectivos da COX-2, os dados também são controversos. Alguns relatos e estudos parecem sugerir um risco aumentado de exacerbação da DII com o seu uso,[47,48] enquanto outros não encontram qualquer associação.[49-51] De facto, alguns estudos foram efectuados com um tempo de observação curto, podendo não ser o suficiente para observar efeitos secundários da medicação. Além disso, têm sido feitas extrapolações da colite ulcerosa que podem ser incorrectas para a doença de Crohn.

Num estudo recente, verificaram-se 13 exacerbações (39%) num total de 33 doentes com DII medicados com rofecoxib ou celecoxib. A exacerbação da actividade da doença ocorreu em média 6 semanas após o início da terapêutica e houve uma rápida resolução dos sintomas em 13 doentes (38%) após a sua suspensão.[47]

Tendo em conta a controvérsia existente acerca desta matéria, alguns autores preconizam a prescrição de AINEs apenas quando estritamente necessária e durante o menor tempo possível.[46,48]

Aspectos práticos no diagnóstico e tratamento

A suspeição clínica é muito importante. Quando num doente, sob terapêutica com AINEs, surge uma anemia ferropénica e não se encontra a sua origem na EDA, colonoscopia e, no caso das mulheres, através de um estudo ginecológico, deve ser ponderada a hipótese de lesão intestinal iatrogénica sangrante secundária aos AINEs. O diagnóstico é ainda mais provável se existir hipoalbuminemia associada à anemia.

A atitude ideal imediata seria a suspensão do fármaco, embora, nos doentes do foro reumático, esta medida possa ser difícil de concretizar, podendo optar-se por reduzir a dose, usá-lo de forma intermitente ou substituí-lo por um dos inibidores selectivos da COX-2, aparentemente mais seguros neste aspecto. As preparações revestidas e de libertação prolongada não parecem ser menos agressivas, mas sim provocarem lesões mais distais.[52,53] Paralelamente, deverá ser iniciada terapêutica com ferro. Se desejarmos proceder a investigação com meios complementares de diagnóstico, deverá ser adiado o tratamento suplementar com ferro, visto poder interferir com o estudo.

Embora seja o meio mais eficaz no diagnóstico de lesões intestinais, o estudo intestinal por cápsula endoscópica é dispendioso e não está disponível em todos os centros.

O tipo de abordagem diagnóstica é controverso e está longe de estar estandardizado, considerando-se outros métodos endoscópicos, estudos baritados, cintigrafia e angiografia, alternativas possíveis.[36]

Além da suspensão do AINE, medidas terapêuticas específicas não existem. Os inibidores da bomba de protões não têm, nas lesões intestinais, qualquer benefício, embora, quando a terapêutica anti-inflamatória for considerada essencial, nos doentes de risco, devam ser associados ao tratamento para prevenir lesões esófago-gastro-duodenais concomitantes. O sucralfato e os antagonistas H_2 também só provaram ter efeitos benéficos a nível do tubo digestivo proximal.[54,55] As tentativas realizadas com misoprostol não ofereceram resultados consistentes.[56,57] Têm sido efectuados estudos com metronidazole e sulfassalazina que parecem sugerir algum interesse clínico mas, até ao momento, nenhum demonstrou benefício a longo prazo e, não parecem ter, para já, indicação no tratamento específico destas lesões.[18,56,58]

Conclusão

Para além da toxicidade a nível gastro-duodenal, os AINEs apresentam, frequentemente, efeitos adversos a nível do intestino delgado e cólon que devem ser tidos em conta, quer no acto da sua prescrição, quer durante a monitorização da sua eficácia no tratamento. Individualmente, cada AINE tem propriedades químicas e farmacológicas próprias, o que resulta em potência anti-inflamatória e efeitos adversos diferentes. O médico deve conhecê-los para, com rigor, poder fazer uma escolha mais eficaz e, concomitantemente, menos tóxica, no tratamento da doença em causa. A vigilância atenta dos efeitos colaterais destes fármacos, em particular nos doentes sob terapêutica crónica, pode evitar complicações graves e, eventualmente, fatais.

Referências

1. Singh G. Recent considerations in non-steroidal anti--inflamatory drug gastropathy. Am J Med 1998; 105:31-38.
2. Kent TH, Cardelli RM, Stamler FW. Small intestinal ulcers and intestinal flora in rats given indomethacin. Am J Pathol. 1969;54:237-249.
3. Somogyi A, Kovacs K, Selye H. Jejunal ulcers produced by indomethacin. J Pharm Pharmacol. 1969;21:122-123.
4. Shack ME. Drug induced ulceration and perforation of the small intestine. Ariz Med. 1966;23:517-523
5. Brodie DA, Cook PG, Bauer BJ, Dagle GE. Indomethacin-induced intestinal lesions in the rat. Toxicol Appl Pharmacol. 1970;17:615-624.
6. Hedenbro Jl, Wetterberg P, Vallengren S, Bergquist L. Lack of correlation between fecal blood loss and drug-induced gastric mucosal lesions. Gastrointes Endosc 1988;34:247-251.
7. Collins AJ, Du Toit JA. Upper gastrointestinal findings and faecal occult blood in patients with rheumatic diseases taking nonsteroidal anti-inflammatory drugs. Br J Rheumatol 1987;26:295-298.
8. Allison MC, Howatson AG, Torrance CJ, Lee FD, Russell RI. Gastrointestinal damage associated with the use of nonsteroidal antiinflamatory drugs . NEngl J Med 1992; 327:751-756.
9. Chutkan R, Toubia N. Effect of nonsteroidal anti-inflammatory drugs on the gastrointestinal tract: diagnosis by wireless capsule endoscopy. Gastrointest Endosc Clin N Am. 2004;14:67-85.
10. Lengeling RW, Mitros FA, Brennan JA, Schulze KS. Ulcerative ileitis encountered at ileo-colonoscopy: like-

ly role of nonsteroidal agents. Clin Gastroenterol Hepatol. 2003;1:160-169.
11. Maiden L, Thjodleifsson B, Theodors A, Gonzalez J, Bjarnason I. A quantitative analysis of NSAID-induced small bowel pathology by capsule enteroscopy. Gastroenterol 2005;128:1172-1178.
12. Grahm DY, Opekun AR, Willingham FF, Qureshi WA . Visible small-intestinal mucosal injury in chronic NSAID users. Clin Gastroenterol Hepatology 2005; 3:55-59.
13. Kessler WF, Shires GT 3rd, Fahey TJ 3rd.Surgical complications of nonsteroidal antiinflammatory drug-induced small bowel ulceration. J Am Coll Surg. 1997;185:250-254.
14. Laine L, Connors LG, Reicin A, et al. Serious lower gastrointestinal clinical events with nonselective NSAID or coxib use. Gastroenterology. 2003;124:288-292.
15. Bjarnason I, Williams P, So A, et al. Intestinal permeability and inflammation in rheumatoid arthritis: effects of non-steroidal anti-inflammatory drugs. Lancet. 1984 24;2:1171-1174.
16. Somasundaram S, Rafi S, Hayllar J, et al. Mitochondrial damage: a possible mechanism of the "topical" phase of NSAID induced injury to the rat intestine. Gut. 1997;41:344-353.
17. Ishihara Y, Okabe S. Effects of colestiramine and synthetic hydrotalcite on acute gastric or intestinal lesion formation in rats and dogs. Dig Dis Sci. 1981;26:553-560.
18. Bjarnason I, Hayllar J, Smethurst P, Price A, Gumpel MJ. Metronidazole reduces intestinal inflammation and blood loss in non-steroidal anti-inflammatory drug induced enteropathy. Gut. 1992;33:1204-1208.
19. Sigthorsson G, Tibble J, Hayllar J, et al. Intestinal permeability and inflammation in patients on NSAIDs. Gut 1998; 43: 506–511.
20. Davies GR, Rampton DS. The pro-drug sulindac may reduce the risk of intestinal damage associated with the use of conventional non-steroidal anti-inflammatory drugs. Aliment Pharmacol Ther. 1991;5:593-598.
21. Nagase K, Hiwatashi N, Ito K, et al. Effects of NSAIDs and PGE1 analogue on the permeability of human small intestine. Nippon Shokakibyo Gakkai Zasshi. 1997;94:469-474.
22. Reuter BK, Davies NM, Wallace JL. Non-steroidal anti-inflammatory drug enteropathy in rats: role of permeability, bacteria, and enterohepatic circulation. Gastroenterology 1997;112:109-117.
23. Dujovone CA, Pitterman A., Vicek WC, Drorinska MR, Davies Ro, Duggan DE. Enterohepatic circulation of sulindac and metabolites. Clin Pharmacol Therap 1983;33:172-177.
24. Bjarnason I, Zanelli G, Prouse P, et al. Blood and protein loss via small-intestinal inflammation induced by non-steroidal anti-inflammatory drugs Lancet. 1987 26;2:711-714.
25. Somasundaram S, Sigthorsson G, Simpson RJ, et al. Uncoupling of intestinal mitochondrial oxidative phosphorylation and inhibition of cyclooxygenase are required for the development of NSAID-enteropathy in the rat. Alimentary Pharmacology & Therapeutics 2000;14:639-650.
26. Mahmud T, Somasundaram S, Sigthorsson G, et al. Enantiomers of flurbiprofen can distinguish key pathophysiological steps of NSAID enteropathy in the rat. Gut 1998; 43:775–782.
27. Sigthorsson G, Simpson RJ, Walley M, et al. COX-1 and 2, intestinal integrity, and pathogenesis of nonsteroidal anti-inflammatory drug enteropathy in mice. Gastroenterology. 2003;125:637-638.
28. Neal M. Davies, Renee L. Good, Kathryn A. Roupe, Jaime A. Yáñez. Cyclooxygenase-3: axiom, dogma, anomaly, enigma or splice error?-not as easy as 1,2,3. J Pharm Pharmaceut Sci, 2004;7(2):217-226.
29.Gary P. O'Neill, Anthony W. Ford-Hutchinson. Expression of mRNA for cyclooxygenase-1 and cyclooxygenase-2 in human tissues. Federation of European Biochemical Societies (FEBS) 1993;330:156-160.
30. Tanaka,A, Shoko H, Miyazawa T, Takeuchi K. Up-regulation of cyclooxygenase-2 by inhibition of cyclooxygenase-1: a key to nonsteroidal anti-inflammatory drug-induced intestinal damage. J Pharmacol Exp Ther. 2002;300:754-761.
31. Aabakken L. Cr-ethylenediaminetetraacetic acid absorption test. Methodologic aspects. Scand J Gastroenterol. 1989;24:351-358.
32. Aabakken L, Osnes M. 51Cr-ethylenediaminetetraacetic acid absorption test. Effects of naproxen, a non-steroidal, antiinflammatory drug. Scand J Gastroenterol. 1990;25:917-924.
33. Davies NM. Non-steroidal anti-inflammatory drug-induced gastrointestinal permeability. Aliment Pharmacol Ther 1998;12:303-320
34. Davies NM, Jamali F, Skeith KJ. Nonsteroidal antiinflammatory drug-induced enteropathy and severe chronic anemia in a patient with rheumatoid arthritis Arthritis Rheum. 1996;39:321-324.
35. Tibble JA, Sigthorsson G, Foster R, et al. High prevalence of NSAID enteropathy as shown by a simple faecal test. Gut. 1999;45:362-366.
36. Zuckerman GR, Prakash C, Askin MP, Lewis BS. AGA technical review on the evaluation and management of occult and obscure gastrointestinal bleeding. Gastroenterology 2000;118:201-221.
37. Vernava AM, Moore BA, Longo WE, Johnson FE. Lower gastrointestinal bleeding. Dis Colon Rectum 1997;40:846-858.
38. Schurmann K, Bucker A, Jansen M, Tacke J, Schmitz-Rode T, Gunther RW. Selective CT mesentericography in the diagnostics of obscure overt intestinal bleeding: preliminary results. Rofo. 2002;174:444-451.
39.Yousfi MM, De Petris G, Leighton JA, et al. Diaphragm disease after use of nonsteroidal anti inflammatory agents: first report of diagnosis with capsule endoscopy. J Clin Gastroenterol. 2004;38:686-691.
40. Sturges HF, Krone CL. Ulceration and stricture of the jejunum in a patient on long-term indomethacin therapy. Am J Gastroenterol. 1973;59:162-169.

41. Stamm C, Burkhalter CE, Pearce W, et al. Benign colonic ulcers associated with nonsteroidal antiinflammatory drug ingestion. Am J Gastroenterol. 1994;89:2230-2233.
42. Riddell RH, Tanaka M, Mazzoleni G. Non-steroidal anti-inflammatory drugs as a possible cause of collagenous colitis: a case-control study. Gut. 1992; 33:683-686.
43. Aloysius MM, Kaye PV, Lobo DN. Non-steroidal anti-inflammatory drug (NSAID)-induced colonic strictures and perforation: A case report. Dig Liver Dis. 2006;38:276-278.
44. Goldstein JL, Eisen GM, Lewis B, Gralnek IM, Zlotnick S, Fort JG. Video capsule endoscopy to prospectively assess small bowel injury with celecoxib, naproxen plus omeprazole, and placebo. Clin Gastroenterol Hepatol. 2005;3:133-141.
45. Witter J. NDA 20-998/S-009. Medical officer review. www.fda.gov/ohrms/dockets/ac/01/briefing/3677b1_03_med.pdf
46. Felder JB, Korelitz BI, Rajapakse R, Schwarz S, Horatagis AP, Gleim G. Effects of nonsteroidal antiinflammatory drugs on inflammatory bowel disease: a case-control study. Am J Gastroenterol. 2000 ;95:1949-1954.
47. Matuk R, Crawford J, Abreu MT, et al. The spectrum of gastrointestinal toxicity and effect on disease activity of selective COX-2 inhibitors in patients with inflammatory bowel disease. Inflamm Bowel Dis 2004; 10:352-356
48. Bonner GF. Exacerbation of inflammatory bowel disease associated with use of celecoxib. Am J Gastroenterol. 2001;96:1306-1308.
49. Sandborn WJ, Stenson WF, Brynskov J, et al. Safety of celecoxib in patients with ulcerative colitis in remission: a randomized, placebo-controlled, pilot study. Clin Gastroenterol Hepatol. 2006;4:203-211.
50. Bonner GF, Walczak M, Kitchen L, Bayona M. Tolerance of nonsteroidal antiinflammatory drugs in patients with inflammatory bowel disease. Am J Gastroenterol. 2000;95:1946-1948
51. Mahadevan U, Loftus EV Jr, Tremaine WJ, Sandborn WJ. Safety of selective cyclooxygenase-2 inhibitors in inflammatory bowel disease. Am J Gastroenterol. 2002;97:910-914.
52. Lanza FL, Royer GL, Nelson RS. Endoscopic evaluation of the effects of aspirin, buffered aspirin, and enteric-coated aspirin on gastric and duodenal mucosa. N Engl J Med 1980;303:136-138.
53. Trondstad RI, Aadland E, Holler T, Olaussen B. Gastroscopic findings after treatment with enteric-coated and plain naproxen tablets in healthy subjects. Scand J Gastroenterol 1987;20:239-242.
54. Aabakken L, Larsen S, Osnes M. Sucralfate for prevention of naproxen-induced mucosal lesions in the proximal and distal gastrointestinal tract. Scand J Rheumatol 1989;18: 361-368.
55. Aabakken L, Bjørnbeth BA, Weberg R, Vikmoen L, Larsen S, Osnes M. NSAID-associated gastroduodenal damage: does famotidine protection extend into the mid- and distal duodenum? Aliment Pharmacol Therap 1990;4: 295-303.
56. Davies GR, Wilkie ME, Rampton DS. Effects of metronidazole and misoprostol on indomethacin-induced changes in intestinal permeability. Dig. Dis. Sci. 1993;38:417-425.
57. Bjarnason I. Experimental evidence of the benefit of misoprostol beyond the stomach in humans. J Rheumatol 1990; (Suppl 20)17:38-41.
58. Bjarnason I, Hopkinson N, Zanelli G, et al. Treatment of non-steroidal anti-inflammatory drug induced enteropathy. Gut. 1990;31:777-780.

Endereço para correspondência:
Mónica Bogas
Prç Linha Vale do Lima, nº2 Bl.3- Edif.2, 4º andar
4900-296 Meadela, Viana do Castelo
E-mail: monica.bogas@sapo.pt

The 8th International Congresso n SLE

China, Shangai
23-27 de Maio de 2007

Limite de Envio de Resumos:
13 de Dezembro 2006