DOENÇA ÓSSEA DE PAGET DO CRÂNIO E FACE

Ana Rita Cravo,
J. Canas da Silva

Serviço de Reumatologia
Hospital Garcia de Orta

DOENÇA ÓSSEA DE PAGET DO CRÂNIO E FACE

Ana Rita Cravo*, J. Canas da Silva**

MAP, 56 anos de idade, sexo feminino, caucasiana, natural de Évora.

Diagnóstico de doença óssea de Paget (DOP), com envolvimento poliostótico, efectuado há cerca de 6 anos no contexto de análises laboratoriais que revelavam valores elevados (> 1.000 UI) de fosfatase alcalina (FA) sérica.

Em 2003, foi referenciada à consulta de Reumatologia, por apresentar dores ósseas e manter níveis elevados de FA. Em Setembro de 2003 efectuou terapêutica endovenosa com pamidronato. Desde essa altura, manteve-se assintomática e com valores de fosfatase alcalina normais.

Em Fevereiro de 2006, recorreu novamente à consulta de Reumatologia, referindo queixas álgicas do crânio quase diárias, não constantes, por vezes nocturnas e referia ainda notar discreto aumento de volume do crânio relativamente a 2003. Laboratorialmente apresentava fosfatase alcalina de 165 UI (VR <104), sem outras alterações.

A radiografia do crânio (Figuras 1 e 2), revelava um aumento da espessura da cortical com alteração «algodonosa» da densidade óssea, nas regiões occipital e fronto-parietal.

A cintigrafia óssea mostrava hiperfixação da calote craniana e ossos da face (Figura 3).

Na tomografia computorizada do crânio (Figura 4) podemos observar alteração morfo-estrutural da calote e da base do crânio com heterogeneidade e espessamento do diploe e manutenção da integridade da cortical interna e externa.

Com este caso clínico, os autores pretendem relembrar uma das manifestações da DOP e a sua tradução imagiológica e cintigráfica típicas.

Figura 1 e 2. Radiografia do crânio.

*Interna do Internato Complementar de Reumatologia
**Chefe de Serviço e Director do Serviço de Reumatologia
Hospital Garcia de Orta

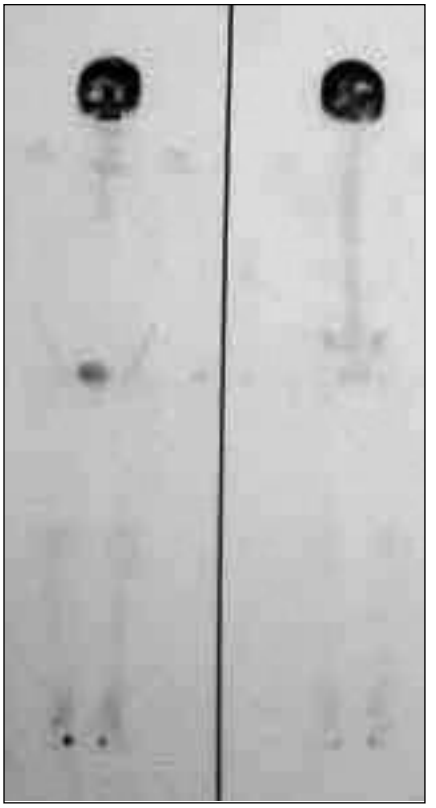

Figura 3. Cintigrafia óssea.

Figura 4. Tomografia computorizada do crânio.

Endereço para correspondência:
Ana Rita Cravo
Serviço de Reumatologia
Hospital Garcia de Orta
Av. Torrado da Silva
2801-951 Almada
E-mail: medicos.reumatologia@hgo.min-saude.pt

11th EULAR Sonography Course

Holanda, Oranjewoud
19-21 de Junho de 2006