POLIARTERITE NODOSA CUTÂNEA INFANTIL ASSOCIADA A INFECÇÃO ESTREPTOCÓCICA

F. Ramos, R. Figueira,
J. E. Fonseca, H. Canhão,
A. Mouzinho, P. Valente,
J.T. Costa, M. Viana Queiroz

Serviço de Reumatologia e Doenças Ósseas Metabólicas
do Hospital de Santa Maria
Serviço de Pediatria do Hospital de Santa Maria

RESUMO

A Poliarterite Nodosa (PAN) é uma vasculite que envolve artérias de pequeno e médio calibre. Pode ter uma forma de apresentação sistémica, com envolvimento de vários órgãos, ou uma forma mais limitada, com envolvimento apenas cutâneo, articular e neuromuscular, designada por PAN cutânea. Em qualquer das suas formas de apresentação a PAN é uma vasculite rara nos adultos e ainda mais nas crianças. Embora a sua causa não seja conhecida têm sido implicados vários agentes etiológicos, entre eles o *Streptococcus*. Apresentamos o caso clínico de uma criança de 6 anos de idade que desenvolveu PAN cutânea associada a uma provável infecção estreptocócica.

Palavras-chave: Poliarterite nodosa cutânea; Infecção estreptocócica; Vasculite.

ABSTRACT

Polyarteritis nodosa is a rare vasculitis of small and medium arteries. It can occur in a systemic form with multi-organ involvement, or as a limited form confined to the skin, muscles, joints and peripheral nerves called cutaneous polyarteritis nodosa. Both forms are rare in adults and even more in children. The caues of this vasculitis remain unknown but some viruses and bacteria have been implicated, specially, *Streptococcus*.

We present the case of a 6-year-old child who developed cutaneous polyarteritis nodosa following a probable streptococcal infection.

Keywords: Cutaneous polyarteritis nodosa; Streptococcal infection; Vasculitis.

POLIARTERITE NODOSA CUTÂNEA INFANTIL ASSOCIADA A INFECÇÃO ESTREPTOCÓCICA

F. Ramos[*], R. Figueira[**], J. E. Fonseca[***], H. Canhão[****],
A. Mouzinho[*****], P. Valente[******], J.T. Costa[******], M. Viana Queiroz[*******]

Introdução

A Poliaterite Nodosa (PAN) é uma vasculite caracterizada pela inflamação e necrose de artérias de pequeno e médio calibre. Pode ocorrer de uma forma sistémica, com manifestações ao nível da pele, articulações, coração, sistema nervoso central, tracto gastrointestinal, pulmões e rins ou de uma forma mais limitada, designada por PAN cutânea. Esta distingue-se da sistémica por estar limitada à pele, articulações, músculos e sistema nervoso periférico e pelo seu curso benigno[1]. A PAN em qualquer das suas formas de apresentação é uma vasculite relativamente rara nos adultos e ainda mais rara nas crianças. Embora na maioria dos casos a sua causa permaneça desconhecida, alguns vírus (vírus da hepatite B, VHB, vírus da hepatite C, VHC, e vírus da imunodeficiência Humana, HIV) e bactérias, especialmente o *Streptococcus*, têm sido considerados possíveis factores que contribuem para o desenvolvimento da doença[2].

Apresentamos de seguida um caso clínico de uma criança de 6 anos que desenvolve um quadro de PAN cutânea após uma infecção estreptocócica.

Caso Clínico

Criança de 6 anos de idade, sexo masculino, raça branca, assintomático até Abril de 2005, quando inicia queixas articulares caracterizadas por dor e tumefacção de ambas as tibiotársicas e punho esquerdo. Cerca de uma semana depois do início das queixas e por persistência das mesmas, é medicada com ibuprofeno, mas sem qualquer alívio. Duas semanas depois do início do quadro, surge febre sem um padrão característico e lesões cutâneas eritematosas, não pruriginosas, associadas a nódulos subcutâneos ao nível do ombro esquerdo, punhos e articulações tibiotársicas. Nos dias seguintes ocorre extensão dos sinais inflamatórios articulares ao joelho direito, anca direita, cotovelos e ombro direito, bem como das lesões cutâneas eritematosas que surgem também no joelho direito e regiões glúteas.

Devido à persistência da febre, artrite e das lesões cutâneas a criança é internada para esclarecimento do quadro clínico 17 dias após o seu início.

Nos antecedentes pessoais há a salientar apenas um episódio de bronquiolite aos 9 meses de idade e otites de repetição no segundo ano de vida. Relativamente aos antecedentes familiares relevantes há apenas a referir história de artrite psoriática no pai. Ao exame objectivo a criança apresentava-se normotensa, febril, com um quadro de poliartrite a envolver ambos os ombros, cotovelos, punhos, coxofemoral direita, joelho direito e ambas as tibiotársicas. Verificavam-se lesões cutâneas eritematosas associadas a nódulos subcutâneos dolorosos nas tibiotársicas, joelho direito, região glútea e ombro esquerdo (Fig.1). Apresentava também rinorreia purulenta e hiperemia da orofaringe. A restante observação, nomeadamente abdominal, não revelou alterações significativas.

Laboratorialmente apresentava leucocitose

[*]Interna do Internato Complementar de Reumatologia, Serviço de Reumatologia e Doenças Ósseas Metabólicas, Hospital Santa Maria, Lisboa.
[**]Interno do Internato Complementar de Reumatologia, Serviço de Reumatologia, Hospital do Funchal.
[***]Assistente Hospitalar de Reumatologia, Serviço de Reumatologia e Doenças Ósseas Metabólicas, Hospital Santa Maria, Lisboa. Professor Auxiliar de Reumatologia da Faculdade de Medicina de Lisboa.
[****]Assistente Hospitalar de Reumatologia, Serviço de Reumatologia e Doenças Ósseas Metabólicas, Hospital Santa Maria, Lisboa. Assistente de Reumatologia da Faculdade de Medicina de Lisboa.
[*****]Assistente Hospitalar de Pediatria, Serviço de Pediatria, Hospital Santa Maria, Lisboa
[******]Assistente Graduada de Pediatria, Coordenadora da Unidade de Infecciologia, Serviço de Pediatria, Hospital Santa Maria, Lisboa
[*******]Assistente Graduado de Reumatologia, Serviço de Reumatologia e Doenças Ósseas Metabólicas, Hospital Santa Maria, Lisboa
[********]Chefe de Serviço de Reumatologia e Director do Serviço de Reumatologia e Doenças Ósseas Metabólicas, Hospital Santa Maria, Lisboa. Professor Associado de Reumatologia da Faculdade de Medicina de Lisboa.

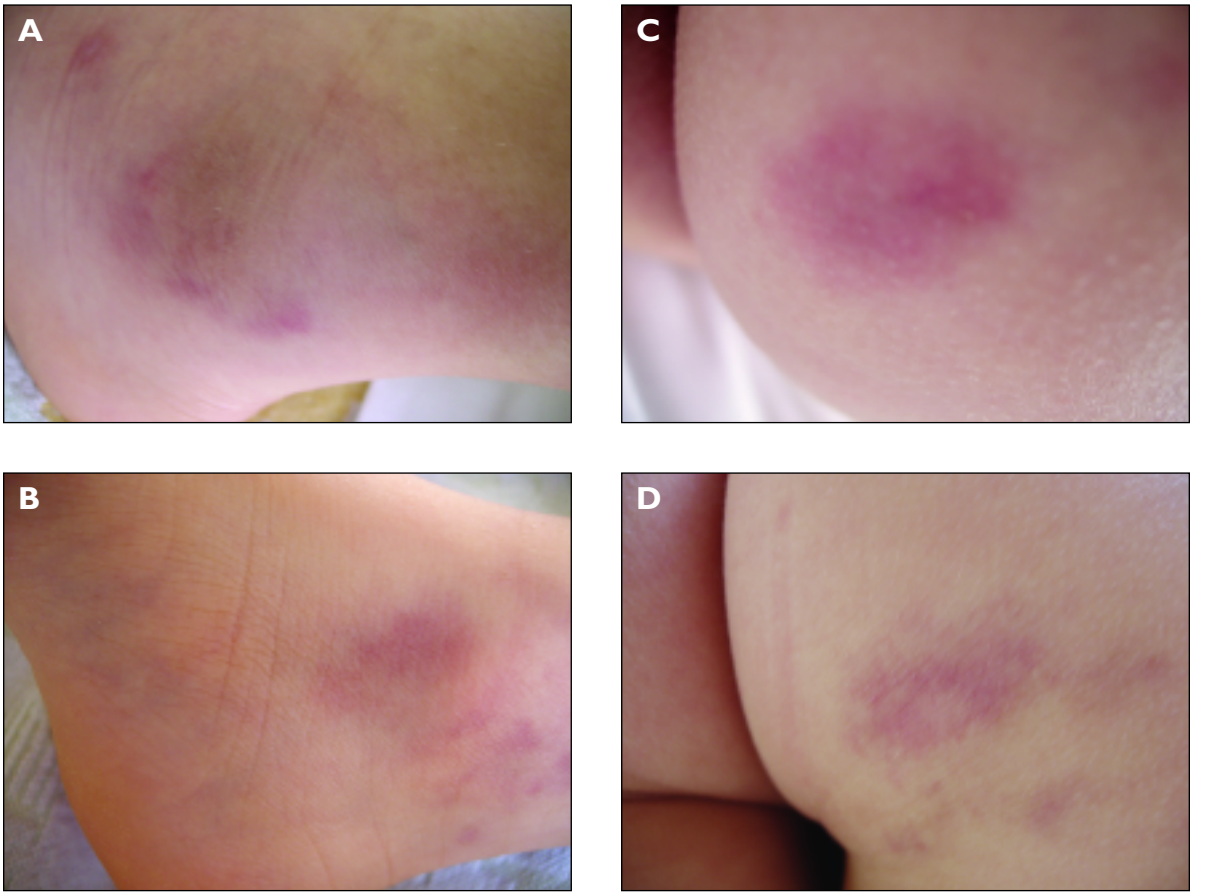

Figura 1. Imagens das lesões cutâneas na tibiotársica esquerda e região glútea antes (A e C) e 6 dias depois (B e D) do início da terapêutica com corticosteróides.

(2.4250/µl) com neutrofilia (76%), velocidade de sedimentação (VS) elevada (112 mm 1ª hora), proteína C reactiva (PCR) elevada (19 mg/dl), elevação das fracções do complemento, da alfa 2 e gamaglobulina assim como as imunoglobulinas IgG e IgA. O título da antiestreptolisina O (TASO) foi de 2.557 unidades (valor normal:<200 U/L). As provas de função hepática, renal e coagulação estavam normais, bem como a desidrogenase láctica (LDH). As serologias para várias bactérias e vírus, incluindo hepatites A, B e C, citomegalovírus, vírus Epstein-Barr, parvovírus, *Salmonella, Brucella, Rickettsia,* foram negativas. A pesquisa de autoanticorpos foi também negativa. Foram efectuadas hemoculturas seriadas, urocultura e exame bacteriológico do exsudado faríngeo que foram negativos. Os restantes exames complementares de diagnóstico realizados (electrocardiograma, ecocardiograma, ecografia abdominal e exame oftalmológico) foram normais. Foi ainda efectuada uma biópsia de um dos nódulos subcutâneos.

Colocada a hipótese de se tratar de uma artrite reactiva pós-estreptocócica, foi iniciada terapêutica com penicilina e.v. e ácido acetilsalicílico em dose antinflamatória. No entanto, 2 dias após o início desta terapêutica verifica-se um agravamento da poliartrite e das lesões cutâneas, com persistência da febre. Por este motivo, é iniciada, ao 6º dia de internamento, terapêutica com prednisona p.o. na dose de 2mg/Kg/dia. Em menos de 48 horas verificou-se uma melhoria clínica franca com desaparecimento da febre, redução dos sinais inflamatórios articulares e das lesões cutâneas.

O resultado da biópsia cutânea revelou um infiltrado neutrofílico na hipoderme, envolvendo a parede de vasos de médio calibre, com envolvimento da parede e oclusão do lúmen vascular, padrão este compatível com PAN (Fig.2).

No 12º dia de internamento e 6 dias depois do início da terapêutica com prednisolona a criança esta-

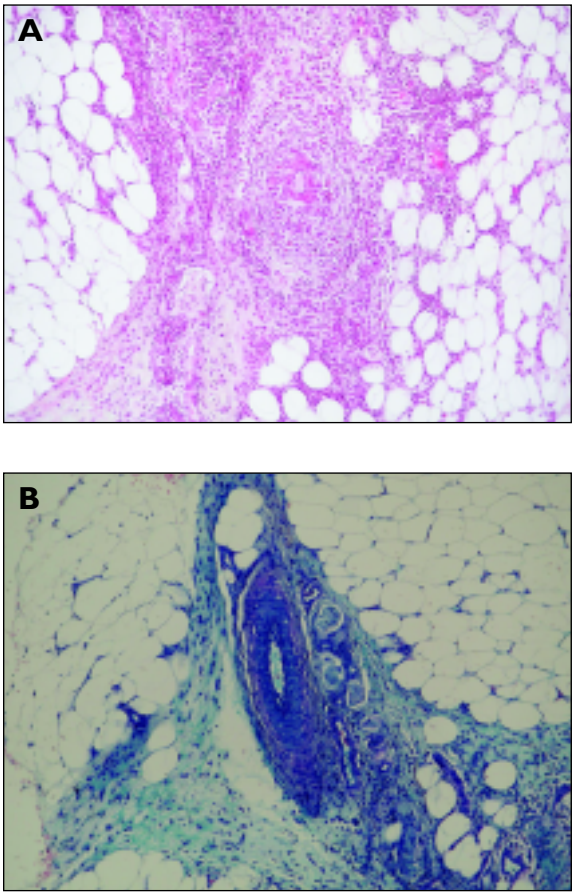

Figura 2. Imagens da hipoderme com artéria rodeada por infiltrado inflamatório (A) e coloração com orceína evidenciando a membrana elástica interna da artéria (B).

va clinicamente assintomática, sem sinais inflamatórios articulares e com as lesões cutâneas em regressão (Fig.1), pelo que teve alta passando a ser seguida em consulta de reumatologia pediátrica.

Actualmente, 5 meses após o diagnóstico, mantém-se assintomático, sem alterações analíticas (com reversão do título de TASO e normalização dos reagentes de fase aguda) e a reduzir progressivamente a dose de prednisona. Continua a fazer mensalmente uma injecção i.m. de penicilina benzatínica de 1.200.000 unidades.

Discussão

No caso acima descrito o estudo histológico das lesões cutâneas, juntamente com as manifestações clínicas, permitiram efectuar o diagnóstico de PAN cutânea. A existência de um título inicial elevado de TASO, com rinorreia purulenta e hiperemia da orofaringe concomitante, sugeriu a possibilidade de uma infecção estreptocócica associada ao desenvolvimento da PAN. De facto, nas crianças esta associação tem sido descrita nos casos esporádicos publicados de PAN infantil[3,4]. Embora a causa da PAN permaneça desconhecida, têm sido implicados processos infecciosos na sua etiopatogénese. Considera-se que a lesão da parede vascular possa ser uma consequência directa da deposição de imunocomplexos e da activação do complemento[1]. Nos adultos a PAN tem sido associada a doença inflamatória intestinal, neoplasias, fenómenos trombóticos da veia cava e vírus como o VHB, VHC, HIV e parvovírus B19[5]. Nas crianças, embora estejam descritos casos de associação com malária, vacinação anti-tetânica, picada de vespa e utilização de tetraciclina e penicilina[6], a associação mais frequente parece ser com a infecção estreptocócica[7]. Esta é habitualmente documentada pela existência de exsudado faríngeo positivo ou pela elevação dos títulos do TASO, como no presente caso.

Embora não existam estimativas exactas do número de casos de PAN cutânea nas crianças, sabe-se que é um diagnóstico raro[1]. As lesões cutâneas ocorrem com maior frequência nos membros, sendo a lesão mais característica um nódulo subcutâneo. Estes podem ser numerosos, bilaterais, localizados por vezes em áreas de pressão e dolorosos. Nalguns casos agrupam-se formando áreas de *livedo reticularis*. Outras manifestações cutâneas incluem púrpura, exantema maculopapular, lesões vesiculares ou bolhosas, úlceras, edema, isquemia digital e gangrena periférica. O envolvimento articular é variável, caracterizado por artralgias em cerca de metade dos casos associadas ou não a poliartrite[8]. Ainda incluídas no quadro que caracteriza esta entidade encontram-se as mialgias, neuropatia periférica (parestesias, disestesias) e manifestações sistémicas, como febre e mal-estar geral. A biópsia de estruturas dérmicas e subdérmicas demonstra panarterite e possibilita o diagnóstico[1].

Geralmente, a PAN cutânea responde favoravelmente aos corticosteróides (prednisona 1-2mg/ /Kg/dia), como no caso acima descrito. Nos casos refractários podem ser utilizados imunossupressores como a ciclofosfamida, metotrexato ou azatioprina e existem também alguns relatos do uso eficaz, em casos de doença pós-estreptocócica, da imunoglobulina endovenosa[9,10]. Têm sido descritos casos de exacerbação da PAN cutânea após longos períodos de remissão, em associação a infecções

estreptocócicas recorrentes[11]. Foram ainda verificados casos de correlação entre os níveis de TASO e a amplitude da reacção inflamatória vasculítica[12,13]. Deste modo, sempre que o *Streptococcus* é implicado na etiopatogénese da PAN, está indicada a terapêutica profiláctica com penicilina, de forma a evitar possíveis exacerbações[2,14]. Por este motivo, no caso aqui descrito, optou-se por manter profilaxia com penicilina benzatínica mensal.

Embora alguns autores considerem a possibilidade da PAN cutânea ser um estádio inicial da PAN sistémica, na maioria dos casos trata-se de uma entidade distinta com uma evolução benigna, caracterizada por exacerbações que alternam com longos períodos de remissão[7,15].

Em conclusão, a PAN é uma vasculite rara nas crianças que pode ocorrer após uma infecção estreptocócica. Assim, perante a suspeita desta vasculite, deve ser sempre incluído na sua abordagem o despiste da infecção estreptocócica de forma, caso ela esteja presente, a efectuar o seu tratamento e programar profilaxia antibiótica para evitar futuras exacerbações da doença.

Endereço para correspondência:
Filipa Ramos
Serviço de Reumatologia
Hospital de Santa Maria
Av. Prof. Egas Moniz
1600 Lisboa
E-mail: filiparamos@netcabo.pt

Referências:

1. Cassidy JT, Petty RE, Laxer RM, Lindsley CB. Textbook of Paediatric Rheumatology. 5th ed, 2005 Saunders, W.B, 512-518.
2. Tonnelier JM, Ansart S, Tilly-Gentric A, Pennec YL. Juvenile relapsing periarteritis nodosa and streptococcal infection. Joint Bone Spine. 2000;67:346-348.
3. Fink CW. The role of the streptococcus in poststreptococcal reactive arthritis and childhood polyarteritis nodosa. J Rheumatol. 1991;18:14-20.
4. Albornoz MA, Benedetto AV, Korman M, et al. Relapsing cutaneous polyarteritis nodosa associated with streptococcal infections. Int J Dermatol. 1998;37:664--666.
5. Sheth AP, Olson JC, Esterly NB. Cutaneous polyarteritis nodosa of childhood. J Am Acad Dermatol. 1994;31:561-566.
6. Kumar L, Thapa BR, Sarkar B, Walia BN. Benign cutaneous polyarteritis nodosa in children below 10 years of age. A clinical experience. Ann Rheum Dis 1995;54:134-136.
7. David J, Ansell BM, Woo P. Polyarteritis nodosa associated with streptococcus. Arch Dis Child 1993;69:685-688.
8. Nunez A, Ortega M, Rubio M, et al. Panarteritis nudosa cutánea infantil. An Esp Pediatr 2001;54:506-509.
9. Fathalla BM, Miller L, Brady S, Schaller JG. Cutaneous polyarteritis nodosa in children. J Am Acad Dermatol. 2005;53:724-728.
10. Misago N, Mochzuki Y, Sekiyama-Kodera H, et al. Cutaneous polyarteritis nodosa: therapy and clinical course in four cases. J Dermatol 2001;28:719-727.
11. Till SH, Amos RS. Long term follow-up of juvenile-onset cutaneous polyarteritis nodosa associated with streptococcal infection. Br J Rheumatol. 1997:36:909--911.
12. Sasamoto M, Shigeta Y, Hisashi K, et al. Cutaneous polyarteritis nodosa associated with streptococcal infection in a child and a review of the literature. Nihon Rinsho Meneki Gakkai Kaishi. 1999;22:144-150.
13. Takeishi M, Mimori A, Adachi D, Suzuki T. A case of adult polyarteritis nodosa associated with fulminant group A streptococcal infection. Ryumachi 2002;42:682-686.
14. Mackie SL, Keat A. Poststreptococcal reactive arthritis: what is it and how do we know? Rheumatology (Oxford) 2004;43:949-954.
15. Moreland LW, Ball GV. Cutaneous polyarteritis nodosa. Am J Med 1990;88:426-430.

5º Congresso da Sociedade Portuguesa de Doenças Ósseas Metabólicas

Portugal, Lisboa
26-29 de Outubro de 2006

Limite de Envio de Resumos:
15 de Setembro de 2006.