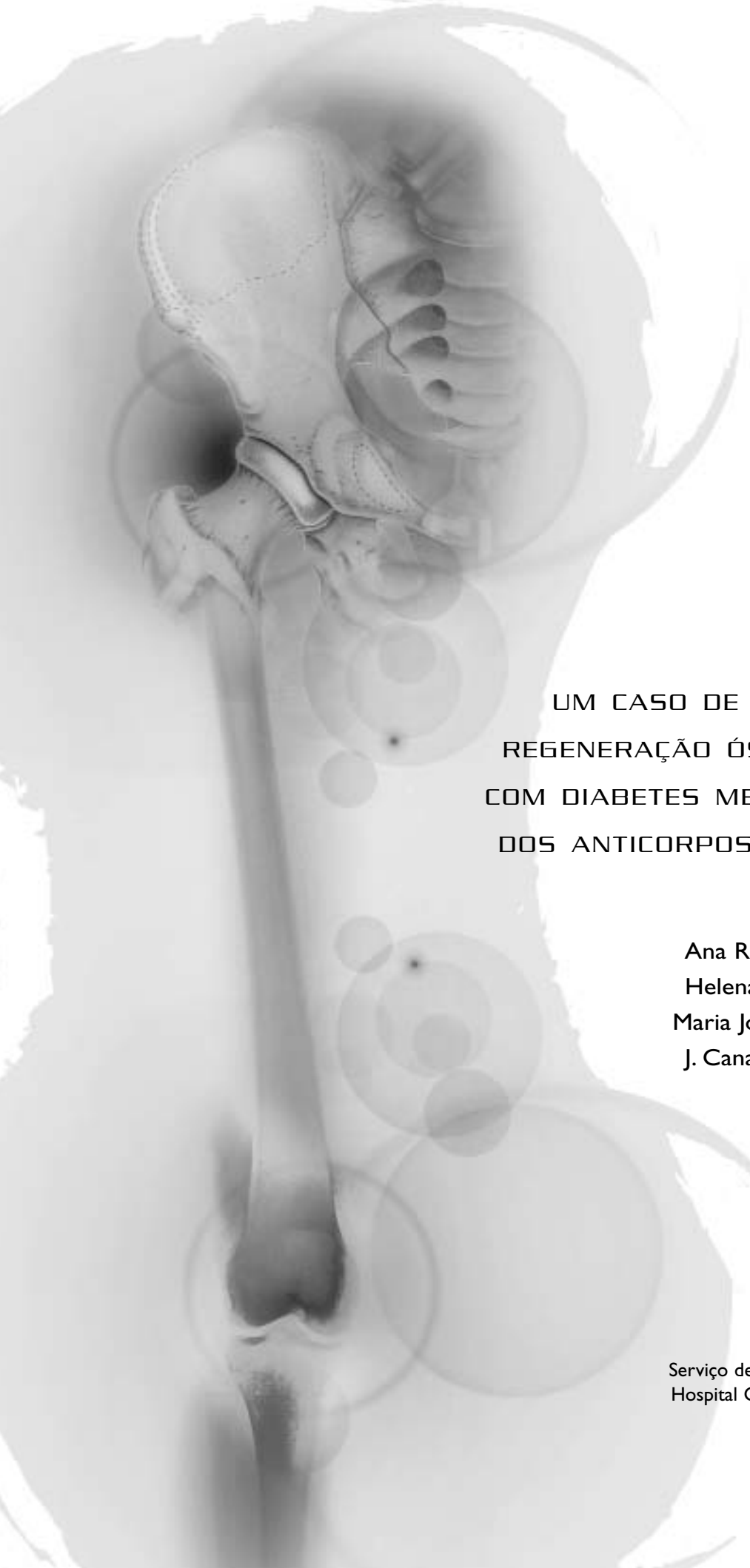

# UM CASO DE OSTEÓLISE COM REGENERAÇÃO ÓSSEA NUMA JOVEM COM DIABETES MELLITUS E SÍNDROME DOS ANTICORPOS ANTIFOSFOLÍPIDOS

Ana Rita Cravo,
Helena Canhão,
Maria José Santos,
J. Canas da Silva

Serviço de Reumatologia
Hospital Garcia de Orta

# UM CASO DE OSTEÓLISE COM REGENERAÇÃO ÓSSEA NUMA JOVEM COM DIABETES MELLITUS E SÍNDROME DOS ANTICORPOS ANTIFOSFOLÍPIDOS

Ana Rita Cravo*, Helena Canhão**, Maria José Santos***, J. Canas da Silva****

SCC, sexo feminino, 30 anos de idade, raça caucasiana, com antecedentes de diabetes mellitus tipo I, desde os 9 anos de idade, complicada de hipertensão arterial, nefropatia *(clearance* creatinina de 71 ml/min) e retinopatia diabéticas.

Aos 23 anos registou-se morte *in utero* às 30 semanas de uma gravidez não complicada. Aos 27 anos ocorreu um AVC isquémico do território da artéria cerebral média direita, do qual recuperou sem sequelas. Apresentava títulos elevados de anticorpos anticardiolipina e B2 glicoproteína 1, anticoagulante lúpico positivo, cumprindo os critérios de síndrome dos anticorpos antifosfolípidos (SAAF), sendo por isso seguida em consulta de Reumatologia do Hospital Garcia de Orta (HGO) desde 2003. Apresenta ainda poliartralgias com episódios de artrite das mãos, alopécia marcada, fracção C3 do complemento diminuída, anticorpos antinucleares positivos (1/640), com anti-DNA e anti-Sm positivos, preenchendo 3 critérios de classificação para Lúpus Eritematoso Sistémico, desde os 28 anos.

Em Março de 2005 detectou solução de continuidade cutânea no segundo dedo do pé esquerdo com rubor, edema e aumento de temperatura de todo o dedo, mas sem sinais inflamatórios no local da solução cutânea e sem drenagem purulenta. Não havia história de traumatismo prévio e não apresentava queixas sistémicas associadas, nomeadamente febre. O leucograma era normal, a velocidade de sedimentação não sofreu alterações, em relação aos valores habituais da doente, e a proteína C reactiva (PCR) era negativa (0,5mg/dl). Realizou radiografia do pé esquerdo (Figuras 1 e 2) que revelou reabsorção óssea de quase toda a falange proximal e da falange distal do segundo dedo. Foi efectuada imobilização do dedo com descarga e pensos diários da úlcera cutânea, sem administração de terapêutica sistémica.

Três meses depois, em Junho de 2005, é observada na consulta de Reumatologia do HGO. A úlcera

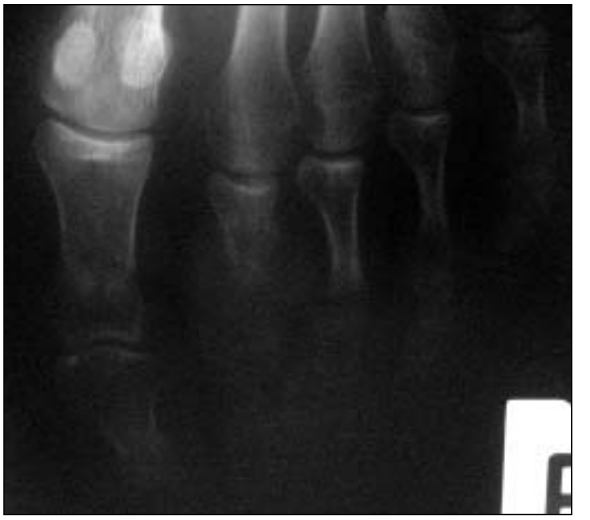

**Figura 1.**

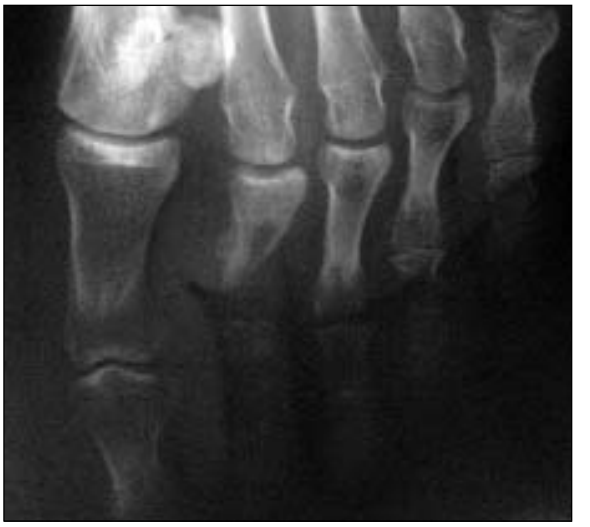

**Figura 2.**

*Interna do Internato Complementar de Reumatologia
**Assistente Hospitalar de Reumatologia
***Assistente Hospitalar Graduada de Reumatologia
****Chefe de Serviço e Director do Serviço de Reumatologia
Hospital Garcia de Orta

**Figura 3.**

**Figura 4.**

cutânea estava cicatrizada e visualizava-se apenas edema de partes moles. O 2º dedo apresentava consistência «mole» e elástica, tipo borracha e não se observavam sinais inflamatórios (Figura 3). A radiografia do pé (Figura 4 e 5) revelava reconstrução óssea de parte da falange, sem individualização da articulação interfalângica. Concluímos tratar-se de um caso de osteólise de uma falange com regeneração óssea posterior numa jovem diabética e com SAAF.

## Destacamos neste caso

1. A importância do diagnóstico diferencial com

**Figura 5.**

osteomielite, frequente em doentes diabéticos e, neste caso, reforçada pela existência de uma solução de continuidade cutânea. No entanto, na ausência de sinais de infecção cutânea, febre e elevação da PCR, com evolução favorável apenas com a imobilização e descarga, sem instituição de antibioterapia, a hipótese de osteomielite torna-se pouco provável.

2. Episódio de osteólise que pode ser observado com alguma frequência em diabéticos (e eventualmente potenciado pelo SAAF?) com quadros de necrose asséptica, acroosteólise e artropatia de Charcot, que também se pode associar a fenómenos de osteólise marcada.

3. Finalmente destacamos ainda a evolução espontânea e favorável do caso em apenas 3 meses, com a instituição de imobilização e descarga.

**Endereço para correspondência:**
Ana Rita Cravo
Serviço de Reumatologia
Hospital Garcia de Orta
Av. Torrado da Silva
2801-951 Almada
E-mail: medicos.reumatologia@hgo.min-saude.pt