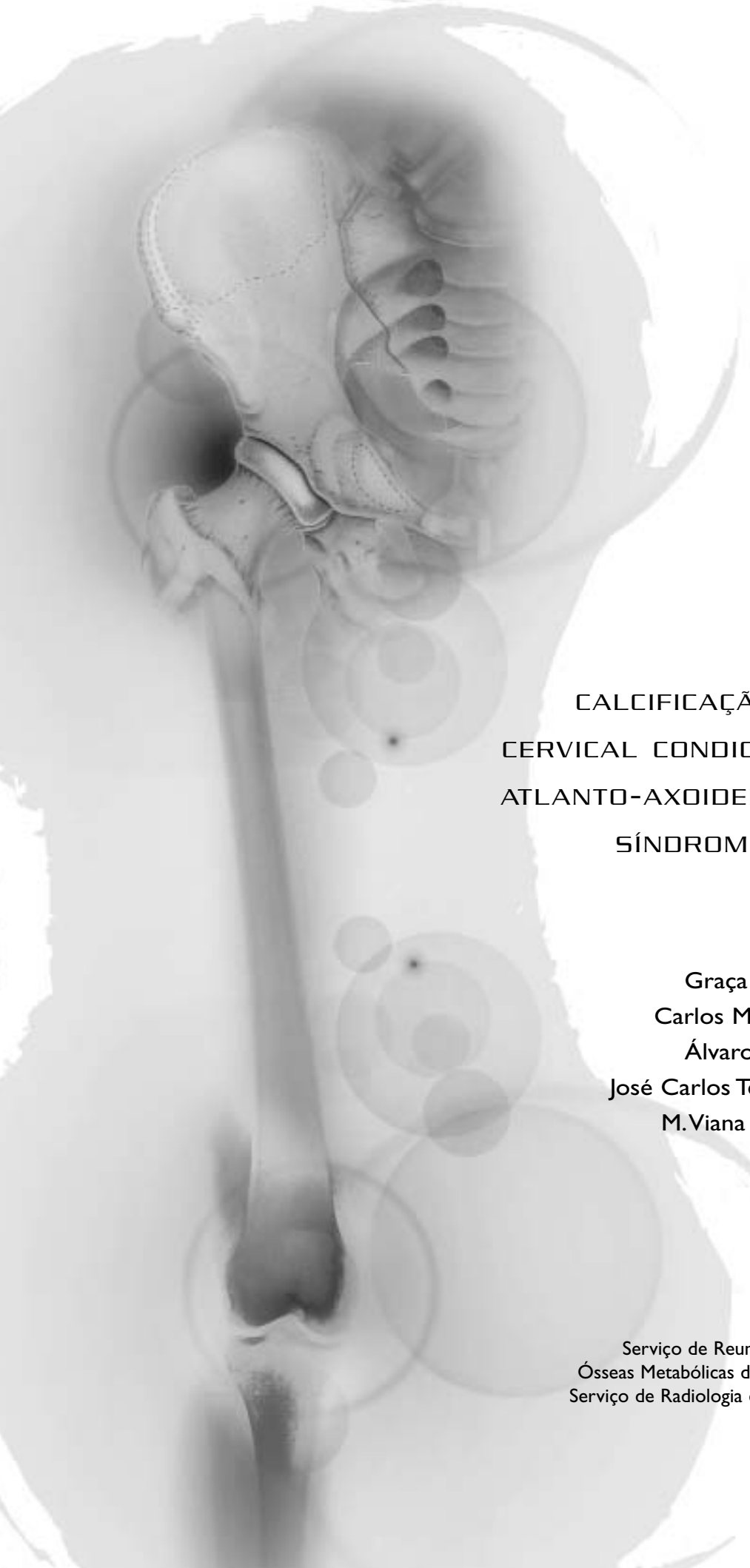

CALCIFICAÇÃO DA COLUNA CERVICAL CONDICIONANDO LUXAÇÃO ATLANTO-AXOIDEIA EM DOENTE COM SÍNDROME DE CREST

Graça Sequeira,
Carlos Miranda Rosa,
Álvaro Almeida,
José Carlos Teixeira da Costa,
M. Viana de Queiroz

Serviço de Reumatologia e Doenças
Ósseas Metabólicas do Hospital de Santa Maria
Serviço de Radiologia do Hospital de Santa Maria

RESUMO

As calcificações dos tecidos moles são frequentes nas Doenças Difusas do Tecido Conjuntivo. No entanto, a nível da coluna cervical são extraordinariamente raras. Apresentamos um caso em que se realizou o diagnóstico de Síndrome de CREST numa doente que apresentava massas calcificadas a nível dos tecidos moles da região anterior da apófise odontoideia do áxis, de aspecto homogéneo e lobulado, aparentemente de hidroxiapatite, ocasionando luxação da articulação atlanto-axoideia. Este envolvimento particular da coluna cervical em doentes com Doenças Difusas do Tecido Conjuntivo não tinha sido descrito até à data.

Palavras-chave: Deposição de Hidroxiapatite; Coluna Cervical; Síndrome de CREST.

ABSTRACT

Soft-tissue calcifications are common in Connective Tissue Diseases, but very rare within the cervical spine. We have studied a case diagnosed as having CREST Syndrome in a patient with calcified deposits localized in the anterior median atlantoaxial joint, surrounding the anterior side of odontoid process. These masses were lobulated and homogeneous, with a structure suggestive of hydroxyapatite crystals and were causing luxation of the atlantoaxial joint. This particular form of cervical spine involvement had not been previously described in Connective Tissue Diseases.

Keywords: Hydroxyapatite Deposition; Cervical Spine; CREST Syndrome.

CALCIFICAÇÃO DA COLUNA CERVICAL CONDICIONANDO LUXAÇÃO ATLANTO-AXOIDEIA EM DOENTE COM SÍNDROME DE CREST

Graça Sequeira*, Carlos Miranda Rosa**, Álvaro Almeida***
José Carlos Teixeira da Costa**, M. Viana de Queiroz****

Introdução

As calcificações dos tecidos moles surgem sobretudo no contexto das doenças por deposição de cristais de pirofosfato de cálcio[1]. No entanto, também podem ocorrer nas Doenças Difusas do Tecido Conjuntivo tais como a Esclerose Sistémica, o Lúpus Eritematoso Sistémico (LES), a Dermatomiosite e a Polimiosite[2,3].

A Síndrome de CREST (Calcinose, Raynaud, alteração da motilidade Esofágica, Esclerodactilia e Telangiectasias) é uma forma de Esclerose Sistémica limitada, com espessamento cutâneo restrito às regiões distais ao cotovelo e joelho, mas podendo envolver também a face e o pescoço. Nem todos os doentes com esta síndrome desenvolvem todas as suas manifestações, mas devem estar presentes pelo menos três para se fazer o diagnóstico[4,5].

Estes doentes têm em geral fenómeno de Raynaud durante anos antes de surgirem outros sinais de Esclerose Sistémica. Têm menor probabilidade de envolvimento dos órgãos alvo clássicos desta doença, correspondendo, em geral, a uma forma mais indolente da doença[4,5].

Na Síndrome de CREST, tal como nas outras Doenças Difusas do Tecido Conjuntivo, a calcinose ocorre mais frequentemente nas mãos e punhos, sendo muito rara a localização cervical[2,3].

A calcificação dos tecidos moles adjacentes à medula espinhal causa frequentemente dor localizada, fraqueza muscular ou radiculopatia, podendo limitar a mobilidade das articulações envolvidas[2,6,7].

Na revisão da literatura efectuada, encontraram-se apenas 14 casos descritos de deposição de cristais de cálcio na coluna vertebral em relação com Doenças Difusas do Tecido Conjuntivo, sendo 13 de Esclerose Sistémica e um de LES[2,8-16].

Os autores descrevem o caso de uma doente com Síndrome de CREST com calcificação paraespinhal e intraespinhal da coluna cervical e que condicionava luxação atlanto-axoideia (C1/C2), revendo a propósito os poucos casos descritos na literatura.

Caso Clínico

Doente do sexo feminino de 45 anos de idade, caucásica, referenciada à Consulta de Reumatologia do Hospital de Santa Maria por fenómeno de Raynaud das mãos e pés.

Antecedentes de um parto de termo eutócico, seguido de uma morte fetal no terceiro trimestre de gravidez, com infertilidade a partir de então, de etiologia não investigada.

Aparentemente saudável até aos 14 anos, quando inicia cervicalgias de ritmo inflamatório que condicionavam limitação dos movimentos do pescoço, em particular dos movimentos de rotação. Foi medicada com anti-inflamatórios não esteróides (AINEs) com alívio parcial e transitório das dores, verificando-se, no entanto, diminuição progressiva da mobilidade da coluna cervical, que se foi tornando rígida e pouco sintomática. Por volta dos 40 anos, surgiu fenómeno de Raynaud das mãos e pés, trifásico. Foi medicada com ácido acetilsalicílico, nifedipina, pentoxifilina e nadroparina intermitentemente. Após tratamentos com oxigénio hiperbárico e um derivado sintético da prostaciclina, o iloprost, obteve um controlo satisfatório

*Interna do Internato Complementar de Reumatologia, no Serviço de Reumatologia e Doenças Ósseas Metabólicas do Hospital de Santa Maria
**Assistente graduado de Reumatologia no Serviço de Reumatologia e Doenças Ósseas Metabólicas do Hospital de Santa Maria
***Assistente graduado de Radiologia no Serviço de Radiologia do Hospital de Santa Maria
****Director do Serviço de Reumatologia e Doenças Ósseas Metabólicas do Hospital de Santa Maria

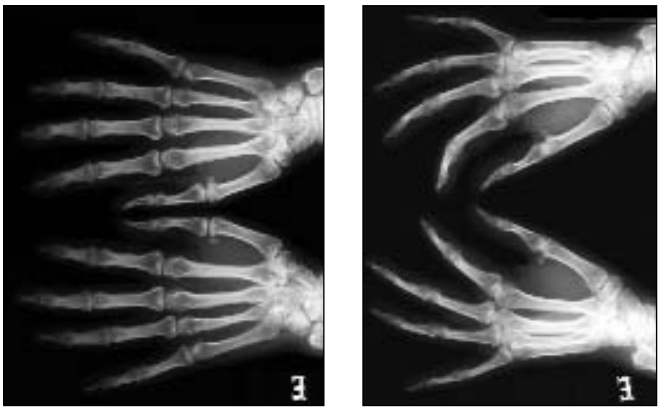

Figura 1. Radiografia das mãos: osteopénia difusa; acro-osteólise das falanges do segundo dedo da mão esquerda e do terceiro dedo da mão direita.

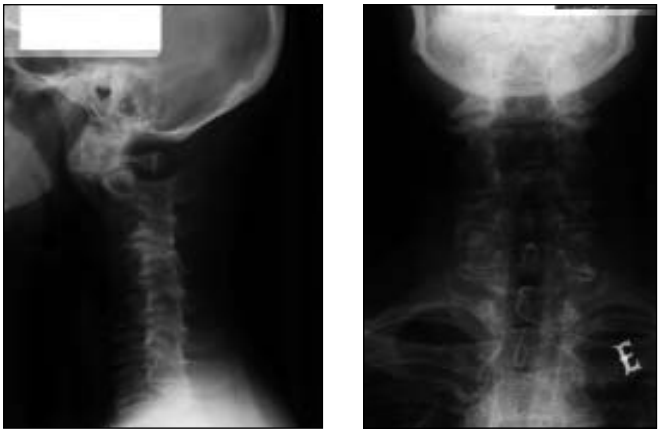

Figura 2. Radiografias da coluna cervical. Perfil: rectificação da lordose cervical fisiológica; osteopénia difusa; aumento do espaço entre o arco anterior de C1 e a apófise odontoideia, condicionando luxação de C1/C2. Frente: hipertrofia dos maciços articulares posteriores.

da doença, com menor frequência e intensidade do fenómeno de Raynaud, tendo abandonado a Consulta em que era seguida.

Aos 44 anos recorreu ao nosso Hospital, pela primeira vez, por agravamento do fenómeno de Raynaud, com dor nos dedos das mãos e pés, isquémia na polpa do 1º dedo do pé direito, aumento da rigidez da coluna cervical e epigastralgias. Negava queixas constitucionais, como febre, astenia, anorexia, queixas respiratórias e urinárias, episódios de olho vermelho, outras queixas digestivas ou alterações cutâneas, para além das mencionadas. Foi internada para investigação do quadro e tratamento da isquémia digital.

Ao exame objectivo destacava-se o fácies inexpressivo, telangiectasias faciais, esclerodactilia, perda de substância da polpa do segundo dedo da mão esquerda, acrocianose marcada dos dedos das mãos e dos pés, em particular do 1º dedo do pé direito e rigidez marcada da coluna cervical com limitação de todos os movimentos, em particular dos de rotação. O teste de Schöber e a medição do perímetro de expansão torácica eram normais. Analiticamente apresentava Hb 12,6 g/dl, VGM 89,7 fl, HGM 30,1 pg, glóbulos brancos 5.870/mm^3, neutrófilos 49,5%, linfócitos 36,8%, plaquetas 240.000/mm^3, velocidade de sedimentação 9 mm/h, PCR 0,5mg/dl, ureia 31 mg/dl, creatinina 0,96 mg/dl, AST 17 U/L, ALT 11 U/L, γGT 10 U/L, fosfatase alcalina 87 U/L, cálcio total 2,07 mmol/L, fósforo inorgânico 1,26 mmol/L, CK 38 U/L, electroforese das proteínas normal, anticorpo anti-centrómero positivo, ANA 1/200, R.A. teste (IgG) positivo e Reacção de Waaler-Rose 50 UI/ml (N<14). O restante estudo imunológico foi negativo, incluindo o anticorpo anti Scl 70 e o anticorpo anti-RNP. A urina tipo II era normal. Na capilaroscopia dos leitos ungueais observaram-se megacapilares e áreas avasculares.

As radiografias das mãos mostraram acro-osteólise das falanges do segundo dedo da mão esquerda e do terceiro dedo da mão direita (Figura 1) e as dos pés calcificações dos tendões de Aquiles.

As radiografias (Figura 2) e tomografia computorizada (TC) (Figura 3) da coluna cervical mostraram calcificação osteo-ligamentar que condicionava aumento do espaço entre o arco anterior do atlas e a apófise odontoideia do áxis provocando luxação anterior da apófise odontoideia e desvio anterior do atlas. Estes aspectos determinavam rectificação cervical marcada e redução do diâmetro antero-posterior do canal raquidiano sem compromisso do conteúdo neuro-meníngeo. Destacavam-se também alterações degenerativas em ambas as articulações atlanto-axoideias e entre as facetas articulares de C1 com os côndilos occipitais.

A ressonância magnética nuclear (RMN) da coluna cervical (Figura 4) mostrou um espaço de dimensões aumentadas, de baixo sinal (vazio) entre o arco anterior do atlas e a apófise odontoideia do

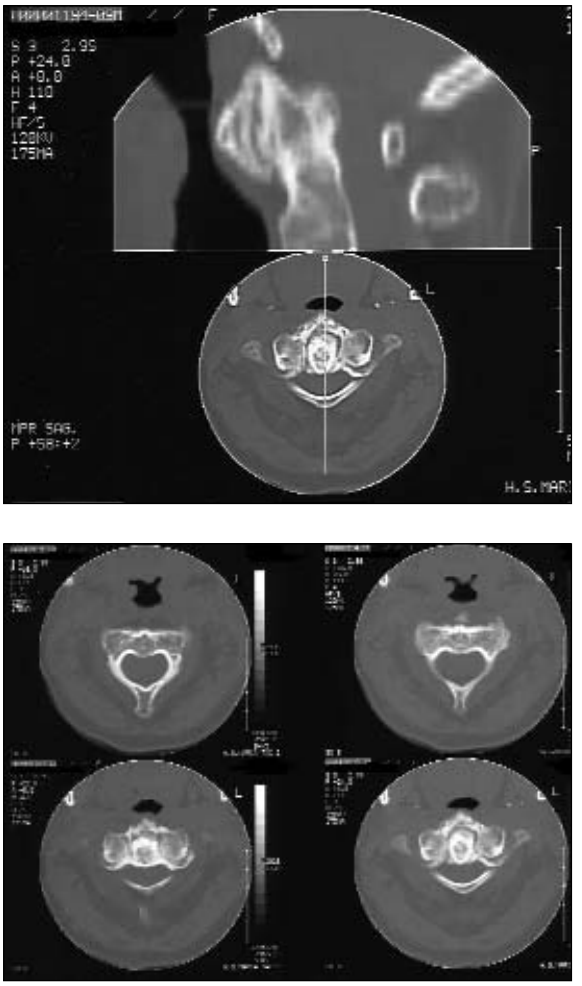

Figura 3. TC da coluna cervical: a) reconstrução sagital; a) e b) aumento do espaço entre o arco anterior do atlas e a apófise odontoideia do áxis devido a depósito de cristais de cálcio; depósitos de calcificações amorfas também nas articulações posteriores.

Figura 4. RMN da coluna cervical, com contraste, ponderação T2: não se observa alteração de sinal da medula, não havendo compromisso do espaço raquidiano.

áxis indicando mineralização (por acumulação de depósitos de cristais de cálcio), condicionando luxação de C1/C2. Pelo seu aspecto e localização estes depósitos parecem corresponder a cristais de hidroxiapatite. Verificou-se também calcificação marcada a nível das articulações atlanto-occipitais e discreta do ligamento transverso que, juntamente com as alterações anteriores, provocava estenose do canal raquidiano. A altura dos espaços intersomáticos cervicais estava mantida, com normal redução de sinal dos discos intervertebrais, com imagem medular regular. A doente recusou a realização de estudo histológico da calcificação.

O estudo baritado do esófago, estômago e duodeno mostrou discreta dilatação do esófago, com incipiente espessamento das pregas da sua porção terminal e ligeiro atraso no seu esvaziamento distal. As provas de função respiratória revelaram alteração ventilatória restritiva discreta, com diminuição da capacidade de difusão do CO. A radiografia do tórax e o ecocardiograma, com avaliação indirecta da pressão na artéria pulmonar, eram normais.

Estabeleceu-se o diagnóstico de Síndrome de CREST, tendo sido realizada terapêutica com iloprost, com melhoria do fenómeno de Raynaud e da isquémia do 1º dedo do pé direito.

Discussão

Os depósitos de cálcio são muito frequentes em algumas doenças reumáticas, sendo típicos das Doenças por Deposição de Cristais e, em menor grau, da Esclerose Sistémica, em particular na sua forma limitada, onde se localizam sobretudo nos tecidos moles[4]. A localização cervical é, no entanto, muito rara[2,3,4,7].

Neste caso, o envolvimento articular e as alterações periarticulares das primeiras vértebras cervicais por depósitos de cálcio poderão ter sido res-

ponsáveis pela primeira manifestação clínica da doença, a cervicalgia e, ao longo dos anos, ter condicionado uma coluna cervical rígida e pouco dolorosa.

Os depósitos na coluna cervical são em geral constituídos por pirofosfato de cálcio, sendo mais raros os de hidroxiapatite[3]. Tipicamente os depósitos de pirofosfato de cálcio localizam-se nos discos intervertebrais, ligamentos amarelos, interespinhosos e longitudinal comum posterior[3]. Os cristais de hidroxiapatite podem aparecer nestas localizações, mas também nos tecidos moles em redor da apófise odontoideia do áxis, especialmente na parte anterior, podendo estar associados a inflamação peri-articular e, menos frequentemente, a inflamação intra-articular[3,7].

Apesar de não se ter realizado estudo histológico ou cristalográfico, por desejo expresso da doente que sistematicamente proibiu manobras invasivas, parece-nos razoável admitir que estes depósitos poderão corresponder a hidroxiapatite por vários motivos: o primeiro é a morfologia dos depósitos (forma homogénea e lobulada), o segundo, a sua localização (tecidos moles da região anterior de apófise odontoideia do áxis), onde só foram descritos, até à data, como sendo de hidroxiapatite, e o terceiro o facto de se tratar de uma doente com Síndrome de CREST[3,17,18].

A calcificação em torno da apófise odontoideia, que ocasiona dor cervical, foi descrita em doentes com depósitos de hidroxiapatite ou de pirofosfato de cálcio, designando-se por Síndrome de *Crowned Dens*[3].

Da revisão bibliográfica efectuada, verificámos tratar-se do primeiro caso de depósitos de cálcio em redor da apófise odontoideia provocando um aumento do espaço entre esta e o arco anterior do atlas (luxação atlanto-odontoideia) descrito, quer em doentes com Síndrome de CREST, quer noutras Doenças Difusa do Tecido Conjuntivo.

As outras calcificações detectadas a nível do ligamento transverso e articulações atlanto-occipitais foram descritas raramente em indivíduos com Doenças Difusas do Tecido Conjuntivo[2,8].

Não está recomendada qualquer terapêutica específica para os depósitos de cálcio nesta localização[2,3] e nesta doente, mesmo com a estenose do canal raquidiano cervical e a marcada hipomobilidade da coluna cervical, com sintomatologia álgica escassa, controlável com analgésicos e anti-inflamatórios e sem déficits neurológicos, a nossa atitude tem sido expectante.

Bibliografia

1. Fernández-Dapica MP. Artropatía por depósito de pirofosfato cálcico. Otras artropatías microcristalinas. In: Laffón A. Manual SER de las enfermedades reumáticas (3ª edición). Madrid: Panamericana, 2000: 559-577.
2. Schweitzer ME, Cervilla V, Manaster BJ, Dalinka M, Peck WW, Resnick D. Cervical paraspinal calcification in collagen vascular diseases. Am J Roentgenol 1991; 157:523-525.
3. Bouvet JP, LeParc JM, Michalski B, Benlahrache C, Auquier L. Acute neck pain due to calcifications surronding the odontoid process: the Crowned Dens Syndrome. Arthritis Rheum 1985; 28:1417-1420.
4. Falanga V, Medsger TA, Reichlin M. Linear Scleroderma. Clinical spectrum, prognosis and laboratory abnormalities. Ann Intern Med 1986; 104:849-857.
5. LeRoy EC, Black C, Fleischmajer R et al. Scleroderma (Systemic Sclerosis): classification, subsets and pathogenesis. J Rheumatol 1988; 15:202-205.
6. Claudepierre P, Rahmouni A, Bergamasco et al. Misleading clinical aspects of hidroxyapatite deposits: A series of 15 cases. J Rheumatol 1997; 42:531-535.
7. Ojeman JG, Robert L, Kyriakos M, Baker KB. Calcium carbonate apatite deposition in the cervical spine with associated vertebral destruction. J Neurosurg 1997; 86:1022-1026.
8. Walden CA, Gilbert P, Rogers LF, Hendrix RW. Case report 620. Skeletal Radiol 1990; 19:377-378.
9. Ward M, Cure J, Schabel S, Smith EA, Schumacher HR, Silver RM. Symptomatic spinal calcinosis in systemic sclerosis (scleroderma). Arthritis Rheum 1997; 40:1892-1895.
10. Van de Perre S, Vanhoenacker FM, Op de Beeck B, Gielen JL, De Schepper AM. Paraspinal cervical calcifications associated with scleroderma. JBR-BTR 2003; 86:80-82.
11. Arginteanu MS, Perin NI. Paraspinal calcinosis associated with progressive systemic sclerosis. Case report. J Neurosurg 1997; 87:761-763.
12. Manelfe C, Catalaa I, Sevely A. Case nº3. Diagnosis: cervical vertebral calcinosis associated with systemic scleroderma. J Radiol 1999; 80:1704-1706.
13. Quismorio FP, Dubois EL, Chandor SB. Soft-tissue calcification in systemic lupus erythematosus. Arch Dermatol 1975; 352--356.
14. Bracard SThomas E, Braun M, Renard M, Picard L. Cervical cord compression in scleroderma. One case. J Neuroradiol 1991; 18:12-17.
15. Paran D, Razon N, Yaron M, Caspi D. Paraparesis in a patient with systemic sclerosis. Arthritis Rheum 1998; 41:1321-1322.
16. Claudon M, Jacquier A, Rubini B, Schmitt J, Bernadac P. Crst Syndrome with diffuse peri- and intra-articular calcifications. Value of x-ray computed tomography. J Radiol 1985; 66:793-796.
17. Daniels DL, Williams AL, Haughton VM. Computed Tomography of the Articulations and Ligaments at the Occipito-Atlantoaxial Region. Radiology 1983; 146:709-716.
18. Resnick D, Pineda C. Vertebral Involvement in Calcium Pyrophosphate Dihydrate Crystal Deposition Disease. Radiology 1984; 153:55-60.

Endereço para correspondência:
Graça Sequeira
Praceta Gil Vicente nº2, 6 Dto
2790-080 Carnaxide
Telef: 214 172 295 / 962 759 084
E-mail: graca.sequeira@clix.pt