SÍNDROME DE LEMIERRE UMA ENTIDADE A REDESCOBRIR NO DIAGNÓSTICO DIFERENCIAL DAS DOENÇAS REUMÁTICAS

E. Sousa, A. Marques,
M. Costa, C. M. Rosa,
C. Catita, J. C. Romeu,
J. A. Pereira da Silva,
M. Viana de Queiroz

Serviço de Reumatologia e Doenças Ósseas Metabólicas,
Hospital de Santa Maria, Lisboa.

RESUMO

A síndrome de Lemierre (SL) é caracterizada por uma tromboflebite da veia jugular interna secundária a uma infecção por anaeróbios na região da cabeça ou pescoço, complicada por sepsis e embolização de órgãos à distância. Embora uma entidade rara na era pós-antibiótica, pode condicionar importante morbilidade e mortalidade, caso não seja estabelecido um diagnóstico precoce e instituída antibioterapia direccionada.

Descrevemos o caso de uma jovem internada por suspeita de artrite séptica da tibiotársica, cujo estudo etiológico revelou tratar-se de um caso de SL provocado por um *Fusobacterium necrophorum*. Discute-se o diagnóstico diferencial do SL com doenças reumáticas e outras não reumáticas e a possível associação com a síndrome de anticorpos antifosfolípidos.

Palavras-Chave: Síndrome Lemierre; Trombocitopenia; Síndrome de Anticorpos Antifosfolípidos.

ABSTRACT

Lemierre's Syndrome (LS) is caracterized by a thrombophlebitis of the jugular vein due to an infection of the head or neck, complicated by sepsis and metastatic infections. Although rare in the post-antibiotic era, it can cause significant morbility and mortality if early diagnosis and adequate treatment is not established.

We describe the case of a young woman admited because of a suspition of septic arthritis, that reveled to be a case of LS caused by a *Fusobacterium necrophorum*.

We discuss the differential diagnosis of SL and rheumatic and none rheumatic diseases, as well as the possible association with antiphospholipid syndrome.

Keywords: Lemierre's Syndrome; Thrombocytopenia; Antiphospholipid Syndrome.

SÍNDROME DE LEMIERRE UMA ENTIDADE A REDESCOBRIR NO DIAGNÓSTICO DIFERENCIAL DAS DOENÇAS REUMÁTICAS

E. Sousa*, A. Marques**, M. Costa***, C. M. Rosa**, C. Catita**,
J. C. Romeu**, J. A. Pereira da Silva****, M. Viana de Queiroz*****

Introdução

A Síndrome de Lemierre (SL) foi descrita pela primeira vez em 1900 por Courmont, mas a sua divulgação deve-se a André Lemierre, que em 1936 publicou uma revisão de 20 casos de sepsis pós-faringite com focalizações infecciosas secundárias[1]. Durante a era pré-antibiótica era uma situação comum e associada a elevada mortalidade (90%), mas a utilização regular de antibióticos no tratamento das amigdalites bacterianas, tornou-a uma entidade rara, passando a ser designada como «a doença esquecida»[1,2].

A SL caracteriza-se por uma tromboflebite da veia jugular interna, secundária a uma infecção por anaeróbios na região da cabeça ou pescoço, complicada por sepsis e embolização séptica de órgãos à distância. Afecta habitualmente adolescentes ou adultos jovens saudáveis, após uma amigdalofaringite (87,1% dos casos) ou menos frequentemente após uma infecção odontogénica, mastoidite, otite ou sinusite[2]. O *Fusobacterium necrophorum*, um bacilo gram-negativo, anaeróbio, comensal da flora oral, gastrointestinal e genital feminina, é o agente mais frequentemente implicado (81% dos casos), embora outras espécies de *Fusobacterium* ou mesmo outros gram-negativos possam estar envolvidos[2]. A partir do local da infecção inicial as espécies de *Fusobacterium* invadem os tecidos periamigdalinos e o espaço paratraqueal, que contém a veia jugular interna, originando tromboflebite. Embora esta seja a localização mais comum, outras veias como as do plexo venoso faríngeo, as veias periamigdalinas, o seio cavernoso e o seio lateral podem ser atingidas[3]. A disseminação hematogénica resulta em sepsis e abcessos múltiplos, predominantemente pleuropulmonares (95%), mas também articulares (15%), hepáticos, esplénicos, ósseos e meníngeos[2, 4].

Apresentamos o caso de uma jovem de 19 anos internada por suspeita de artrite séptica da tibiotársica direita, cujo estudo etiológico revelou tratar-se de um caso de tromboflebite da veia jugular interna bilateral, com embolização séptica pulmonar e articular. Apesar da gravidade do quadro inicial e das dificuldades diagnósticas encontradas, a instituição precoce de anticoagulação e de antibioterapia com eficácia para anaeróbios foi determinante no prognóstico desta doente. Discute-se ainda a possível associação entre a Síndrome de Lemierre e a Síndrome de Anticorpos Antifosfolípidos.

Caso Clínico

E.C.V.B., 19 anos, sexo feminino, raça negra, foi admitida no Serviço de Reumatologia por monoartrite da tibiotársica direita associada a febre alta, cansaço fácil e tosse produtiva mucopurulenta, com 6 dias de evolução.

Cerca de 1 mês antes apresentara queixas compatíveis com amigdalofaringite e por essa razão fora medicada com eritromicina, com melhoria apenas parcial. Da sua história pregressa salientava-se episódio de trombocitopenia aos 4 anos de idade, interpretada como púrpura trombocitopénica idiopática, e hepatite B crónica não activa, atribuída a uma transfusão de plaquetas efectuada na mesma altura.

* Interna do Internato Complementar de Reumatologia do Serviço de Reumatologia e Doenças Ósseas Metabólicas, Hospital de Santa Maria, Lisboa.
** Assistente Hospitalar Graduado de Reumatologia do Serviço de Reumatologia e Doenças Ósseas Metabólicas, Hospital de Santa Maria, Lisboa.
*** Assistente Hospitalar de Reumatologia do Serviço de Reumatologia e Doenças Ósseas Metabólicas, Hospital de Santa Maria, Lisboa.
**** Chefe de Serviço do Serviço de Reumatologia e Doenças Ósseas Metabólicas, Hospital de Santa Maria, Lisboa
***** Chefe de Serviço e Director do Serviço de Reumatologia e Doenças Ósseas Metabólicas, Hospital de Santa Maria, Lisboa.

Quadro 1. Parâmetros hematológicos e bioquímicos no momento da admissão

Hemoglobina	(g/dl)	10.3
Leucócitos	(cél/mm³)	26.900
Neutrófilos	(%)	89,7
Eosinófilos	(%)	0,3
Basófilos	(%)	0,2
Linfócitos	(%)	6,3
Monócitos	(%)	3,5
Plaquetas	(cél/mm³)	20.000
Fibrinogénio	(mg/dl)	514
D-Dimeros	(ug/ml)	3,54
Tempo Protrombina	(seg)	15,3 (12)
Tempo de tromboplastina parcial activada	(seg)	25 (28)
Proteína C reactiva	(mg/dl)	20,7
Velocidade de sedimentação	(mm/1ªh)	54
Ureia	(mg/dl)	113
Creatinina	(mg/dl)	1,2
Ácido úrico	(mg/dl)	9,8
LDH	(UI/L)	322
Aspartato aminotransferase (AST)	(UI/L)	28
Alanino aminotranferase (ALT)	(UI/L)	17
Fosfatase Alcalina	(UI/L)	174
Bilirrubina	(mg/dl)	5,0

Na observação inicial apresentava-se polipneica (40cpm), taquicárdica (129bpm), hipotensa (75/41mmHg) e hipoxémica (SO_2 91%, a respirar ar ambiente). Estava consciente, apirética, sem evidência de discrasia hemorrágica, alterações cutâneas ou sinais meníngeos. Não pareciam existir exsudados faríngeos, mas a visualização era difícil por limitação da abertura completa da boca. Na observação do pescoço não se detectavam sinais inflamatórios locais ou adenopatias. Para além da taquicardia, a auscultação cardíaca era normal e na auscultação pulmonar detectava-se murmúrio vesicular diminuído e fervores crepitantes no 1/3 inferior do hemitórax direito. No exame articular destacava-se a presença de calor e tumefacção na articulação tibiotársica direita.

A avaliação analítica revelou bicitopenia (anemia e trombocitopenia), elevação dos parâmetros inflamatórios e prolongamento do tempo de protrombina, com tempo de tromboplastina parcial activada (APTT) normal. Registaram-se também alterações da função renal (retenção azotada, hiperuricémia e sedimento urinário com eritrocitúria e proteinúria) e hepática (hiperbilirrubinémia e elevação da fosfatase alcalina, sem elevação das transaminases (AST e ALT) ou da γ glutamil transpeptidase (GGT)) (Quadro1). O esfregaço de sangue periférico confirmou a trombocitopenia, bem como a presença de raros esquizocitos. A gasimetria arterial mostrou hipoxémia (PO_2 58,9mmHg) com normocápnia, sem alterações do pH e lactatos de 14 mg/dl.

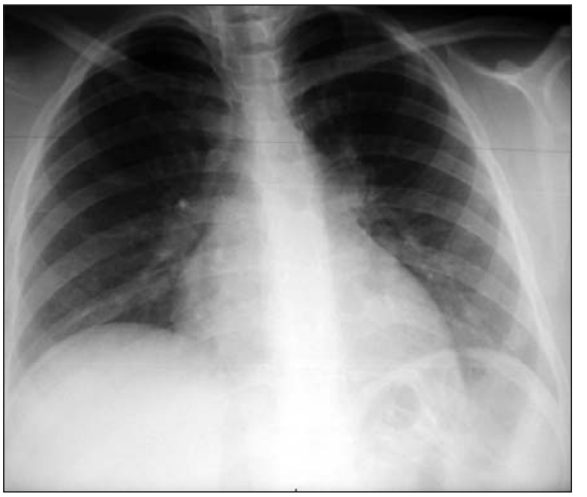

Figura 1. Radiografia do Tórax PA à admissão.

A radiografia do tórax efectuada no momento da admissão era normal, mas 48 horas depois era evidente a existência de imagem sugestiva de condensação da base direita (Figuras 1 e 2).

As radiografias das articulações tibiotársicas não apresentavam alterações osteoarticulares, salien-

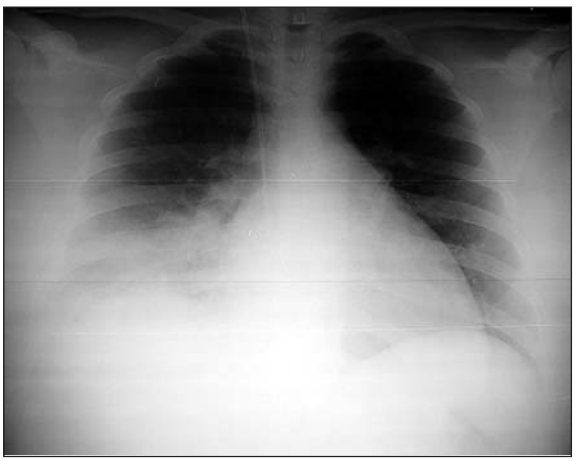

Figura 2. Radiografia do Tórax PA 48 horas depois da admissão, mostrando condensação da base direita.

tando-se apenas tumefacção das partes moles à direita. A ecografia articular confirmou hidrartrose moderada da tibiotársica direita, tendo sido no entanto protelada a realização de artrocentese pela gravidade da trombocitopenia.

O ecocardiograma revelou derrame pericárdico anterior, sem compromisso hemodinâmico e pequeno derrame pleural direito.

A evidência de critérios de síndrome de resposta inflamatória sistémica, em doente com suspeita de pneumonia da comunidade, era fortemente sugestiva de que as manifestações clínicas apresentadas correspondessem a um quadro de sepsis grave, com disfunção multi-orgânica e focalização ao nível da articulação tibiotársica. Foram colhidos produtos para culturas microbiológicas, em meios aeróbico e anaeróbico, e iniciada antibioterapia empírica de largo espectro com ceftriaxone, flucloxacilina e gentamicina, bem como outras medidas gerais de suporte.

Durante os primeiros 6 dias de internamento verificou-se estabilização clínica com melhoria da disfunção orgânica (normalização da função renal e hepática) e redução dos parâmetros inflamatórios. Mantinha, contudo, anemia de agravamento progressivo, com necessidade de suporte transfusional e trombocitopenia. Nesta altura a associação de artrite, serosite, insuficiência renal e alterações hematológicas levou-nos a colocar a hipótese diagnóstica de lúpus eritematoso sistémico (LES). Foram efectuados três pulsos de 500mg de metilprednisolona em dias sucessivos, verificando-se rápida normalização do valor das plaquetas e melhoria apenas ligeira da anemia. As serologias bacterianas: *Mycoplasma pneumoniae*, *Chlamydia pneumoniae*, *Borrelia burgdoferi*; e virais: citomegalovírus (CMV), vírus Epstein-Barr (EBV), parvovírus e vírus da imunodeficiência humana (VIH) 1 e 2, foram negativas. O resultado das serologias para hepatites era concordante com os antecedentes pessoais de hepatite B crónica com Ag HBe negativo. Dos exames solicitados para estudo da anemia destacavam-se os testes de Coombs directo e indirecto negativos e a haptoglobina elevada. Para estudo da trombocitopenia foram pesquisados anticorpos antiplaquetários (positivos), o anticoagulante lúpico (positivo) e o anticardiolipina (IgG positivo 35U e IgM negativo). A fracção C3 do complemento e o CH50 eram baixos, embora a fracção C4 fosse normal. O estudo imunológico para doenças difusas do tecido conjuntivo foi negativo.

Para melhor avaliação do compromisso pulmonar foi realizada tomografia axial computorizada (TAC) torácica que revelou condensação do lobo médio com pequeno derrame pleural em cavidade livre e pequenos focos abcedados ao nível do lobo médio (23x17mm), lobo inferior direito (15x10mm) e dois pequenos nódulos escavados no lobo inferior à esquerda (Figuras 3 e 4). A TAC abdominal era normal.

Praticamente em simultâneo, obtivemos o isolamento na hemocultura em anaerobiose de um *Fusobacterium necroforum*, sendo todos os restantes exames culturais negativos, incluindo o do líqui-

Figura 3. Tomografia Axial Computorizada pulmonar mostrando condensação da base direita, abcessos ao nível do lobo médio e inferior e pequena lâmina de derrame pericárdico e pleural.

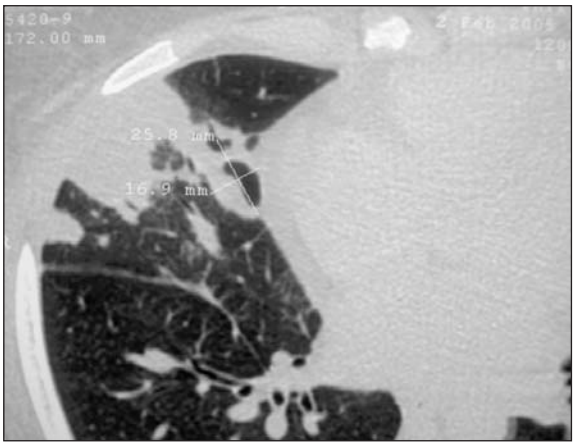

Figura 4. Tomografia Axial Computorizada pulmonar (cortes de alta resolução) evidenciando pormenor de abcesso no lobo médio com conteúdo gasoso no interior.

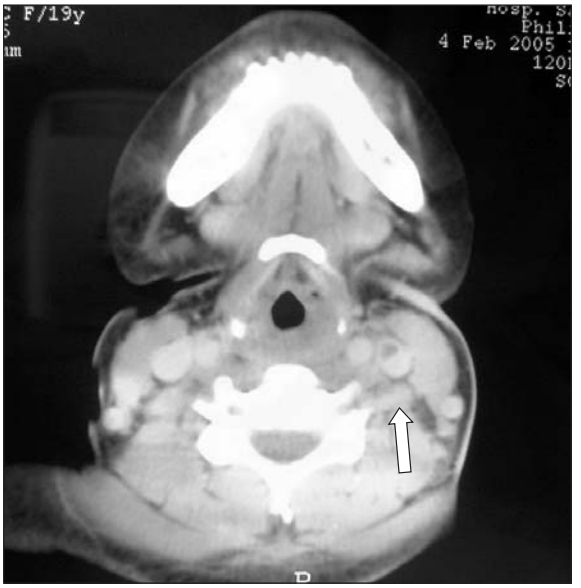

Figura 5 e 6. Imagens obtidas por Tomografia Axial Computorizada do pescoço mostrando trombose bilateral da veia jugular interna.

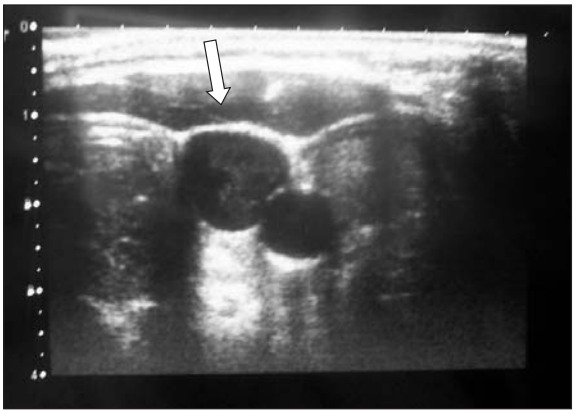

Figura 7. Ecografia cervical mostrando trombo aderente na veia jugular interna direita.

do articular. A artrocentese foi efectuada ao 7º dia de internamento, já após uma semana de antibioterapia e apresentava uma celularidade de 1.600 leucócitos/mm^3, com glicose normal.

Os achados encontrados eram compatíveis com a SL, caso se confirmasse a existência de trombose da jugular associada. Por esta razão foi solicitada TAC do pescoço que revelou oclusão parcial de ambas as veias jugulares por trombos intraluminais confirmada por *ecodoppler* venoso, bem como processo de sinusite aguda bilateral (Figuras 5, 6, 7 e 8).

Confirmado o diagnóstico de SL, foi iniciada antibioterapia com penicilina G endovenosa (24 milhões de unidades/dia), que a doente cumpriu durante 4 semanas e anticoagulação com heparina de baixo peso molecular. A TAC torácica de controlo mostrou ainda áreas de densificação de tipo nodular mas já sem evidência de cavitações, traduzindo boa resposta à antibioterapia. A doente teve alta ao 51º dia de internamento sob anticoagulação oral e após realização de novo *ecodoppler* venoso que mostrou recanalização completa das veias jugulares internas.

Durante o *follow-up* em ambulatório às 6 semanas e aos 6 meses, foi repetida a pesquisa de anticorpos antifosfolípidos que se revelou negativa, motivo pelo qual foi interrompida a anticoagulação oral ao fim deste período.

Discussão

Os doentes com SL desenvolvem sintomas sistémicos cerca de uma semana após o início da infecção da orofaringe[2]. No caso descrito, a existência de sintomatologia compatível com uma amigdalofaringite antes da admissão, sugere poder ter sido este o foco de infecção inicial, embora o facto de ter efectuado antibioterapia potencialmente direccionada e a dissociação temporal entre as queixas iniciais e o quadro de sepsis (cerca de 3 semanas) não corrobore esta hipótese. A evidência radiológica de sinusite aguda bilateral aponta para um outro foco infeccioso possível.

Durante a fase de invasão do espaço paratraqueal, cerca de 50% dos doentes queixa-se de dor ou edema do pescoço, para além de se poder observar trismus [2]. Embora nenhuma destas situações tenham sido verificadas, a doente apresentava limi-

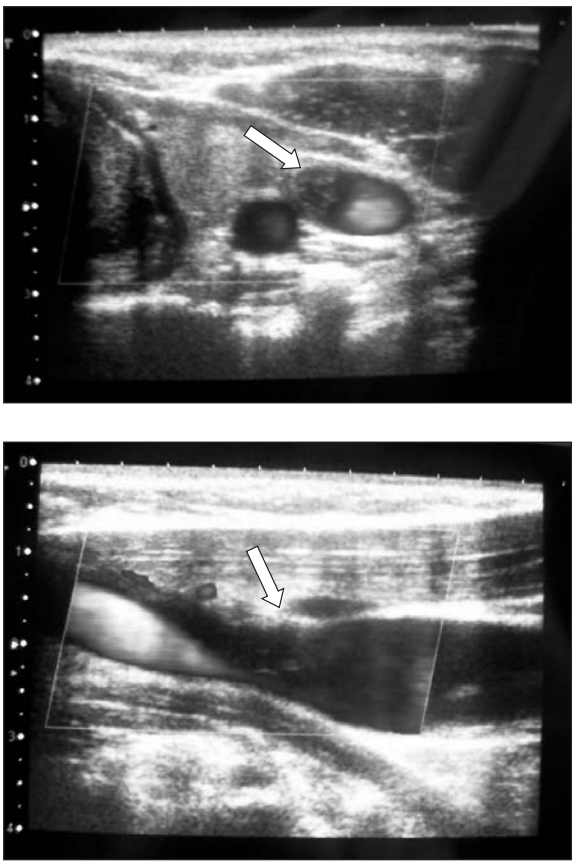

Figura 8 e 8a. Ecografia cervical/*doppler* venoso mostrando trombo aderente na veia jugular interna esquerda.

tação da mobilidade da mandíbula sugerindo infecção profunda da faringe.

O pulmão continua a ser o local preferencial de embolização, mas o desenvolvimento de pneumonia cavitada e artrite séptica é actualmente raro, contrariamente ao sucedido na era pré-antibiótica[2]. No presente caso, os sinais de sepsis e de embolização sistémica, nomeadamente pulmonar e articular, foram dominantes na apresentação do quadro, numa altura em que ainda desconhecíamos o agente envolvido.

As alterações analíticas detectadas (anemia ligeira normocrómica normocítica com raros esquizocitos, elevação dos parâmetros inflamatórios, insuficiência renal com proteinúria e eritrocitúria, hiperbilirrubinémia e elevação da fosfatase alcalina) poderiam ser todas explicadas no contexto de sepsis, com disfunção multiorgânica. No entanto, alterações laboratoriais semelhantes estão também descritas nos doentes com SL e disseminação infecciosa à distância[2,5].

Durante a fase inicial de avaliação do quadro clínico, várias hipóteses diagnósticas foram ponderadas, nomeadamente as de natureza infecciosa, as relacionadas com perturbações da coagulação e as de causa imunológica, de forma a justificar as alterações detectadas.

Algumas infecções virais, como por exemplo pelo CMV, EBV, VHB e VHC, podem causar amigdalofaringite, artrite e trombocitopenia; mas cursam frequentemente com linfocitose periférica, linfócitos atípicos e aumento das transaminases, que não foram detectados neste caso[6]. O parvovírus B19 causa poliartralgias, artrite periférica e anemia aplásica, mas a infecção na idade adulta é rara. A infecção pelo VIH poderia apresentar-se com artrite, pneumonia, trombocitopenia e nefropatia, mas a negatividade da serologia por ELISA não favoreceu esta hipótese[7]. Qualquer um destes agentes virais dificilmente explicariam uma elevação tão marcada dos parâmetros inflamatórios e a gravidade do quadro clínico.

Por outro lado, qualquer bactéria capaz de causar uma pneumonia poderia, por disseminação hematogénica, condicionar artrite séptica e por essa razão os exames culturais eram cruciais.

A púrpura trombocitopénica trombótica apresenta-se frequentemente de forma fulminante, caracterizada por trombocitopenia, anemia hemolítica microangiopática, activação do sistema de coagulação, febre, insuficiência renal e alterações neurológicas. Apesar do quadro poder ser compatível, a doente nunca teve sinais neurológicos nem havia evidência de uma causa desencadeante clara, nomeadamente fármacos como a ticlopidina e citotóxicos, neoplasia metastizada ou infecção pelo VIH[8].

A história prévia de trombocitopenia em criança, associada à presença de artrite, serosite, insuficiência renal e alterações hematológicas são factores sugestivos do diagnóstico de LES[9]. O diagnóstico diferencial de LES e sepsis é por vezes difícil, dado que as alterações clínicas e laboratoriais encontradas podem ser semelhantes. Neste caso específico, a fraca resposta à antibioterapia de largo espectro instituída inicialmente, levou-nos à realização de três mini-pulsos de metilprednisolona, cientes de que, na eventualidade de ser uma sepsis com disfunção multiorgânica, esta atitude terapêutica poderia também ser benéfica[10]. Na verdade, verificou-se não só melhoria clínica, mas também uma rápida normalização dos valores das plaquetas, apontando para uma possível etiologia

imunológica. Na revisão da literatura realizada encontrámos descrito um caso de LES que se apresentou como sepsis e artrite séptica, por infecção pneumocócica[11]. De igual forma, algumas evidências apontam para que, em casos de sepsis, o DNA bacteriano possa desencadear muitas das alterações autoimunes detectadas em doentes com LES, nomeadamente os autoanticorpos, condicionando dificuldades diagnósticas[12].

A trombocitopenia, pela sua gravidade, destacava-se das restantes alterações laboratoriais. A hipótese de se tratar de um processo de destruição periférica parecia mais provável do que o sequestro esplénico ou a insuficiência medular, dado que as restantes linhagens estavam praticamente mantidas.

A trombocitopenia associada ao prolongamento do tempo de protrombina e elevação dos D-dímeros poderia ser um indício de coagulação vascular disseminada[8]. O fibrinogénio, contudo, encontrava-se elevado e nunca houve sinais de discrasia hemorrágica, parecendo pouco provável que fosse esta a única causa da diminuição das plaquetas.

A presença de trombocitopenia, trombose venosa, anticoagulante lúpico e anticardiolipina positivos, poderiam sugerir o diagnóstico de síndrome de anticorpos antifosfolípidos (SAAF)[13]. O desenvolvimento de anticorpos antifosfolípidos tem sido descrito em associação a infecções desde há mais de duas décadas[14]. Embora se desconheça o mecanismo exacto, sabe-se que vários agentes infecciosos podem desencadear a produção destes anticorpos e induzir manifestações clínicas semelhantes às do SAAF. Casos associados a infecções pelo VIH, VHC, *Mycobacterium leprae, Mycoplasma pneumoniae e penetrans, Streptococcus, Coxiella burnetti*, têm sido descritos[10]. O anticoagulante lúpico, especificamente, é frequentemente detectado em doentes com sepsis, desaparecendo espontaneamente, após resolução do quadro[15].

A síndrome catastrófica de anticorpos antifosfolípidos, caracterizada por oclusões vasculares múltiplas, pode conduzir à falência multiorgânica em poucas horas, incluindo insuficiência respiratória, insuficiência renal e hepatite isquémica, que poderiam justificar as alterações encontradas nesta doente. No entanto, não estavam presentes outras manifestações comuns, como a hipertensão arterial, ulcerações isquémicas e alterações do sistema nervoso central[13,16]. Encontramos referidos na literatura alguns casos de síndrome catastrófica de anticorpos antifosfolípidos em associação a infecções, nomeadamente febre tifóide e sepsis a *Klebsiella pneumoniae*[17,18].

A trombocitopenia apresentada pelos doentes com SL, tem sido relacionada com um processo de coagulopatia de consumo[19], embora existam casos descritos em que esta associação não foi confirmada e os mecanismos exactos do défice de plaquetas continuam ainda por esclarecer. Alguns autores defendem que esta alteração poderá estar relacionada com factores produzidos pelas espécies *Fusobacterium*, responsáveis por desencadear a agregação plaquetária[20]. O caso que descrevemos sugere que o processo de trombose venosa classicamente referido no SL poderia ser uma manifestação de um SAAF desencadeado pelo *Fusobacterium necroforum*, tal como se tem verificado com outros agentes bacterianos. Na revisão da literatura efectuada não encontramos qualquer outra referência a esta associação.

Relativamente ao tratamento, a laqueação da veia jugular era uma das principais medidas preconizadas para controlo da doença, na era pré-antibiótica[21]. Actualmente o tratamento adequado dos doentes com SL consiste na administração de antibióticos endovenosos eficazes contra o *Fusobacterium necroforum*, como a penicilina, clindamicina, metronidazol e cloranfenicol, sendo que a susceptibilidade às cefalosporinas, eritromicina e tetraciclinas parece ser variável[22]. Pelo facto de terem sido detectados casos de espécies produtoras de β-lactamases alguns autores recomendam o uso de antibióticos resistentes a β-lactamases como a piperacilina-tazobactam e a amoxicilina-ácido clavulânico ou similares[22]. A antibioterapia empírica instituída inicialmente com ceftriaxone, com eficácia parcial, poderá ter sido responsável pela resposta favorável observada durante os primeiros dias de evolução clínica, enquanto o aminoglicosido e a penicilina anti-estafilocócica administrados não terão tido qualquer influência no curso da doença, dado que a sua acção contra os anaeróbios é diminuta. Adicionalmente, é por vezes necessário proceder a drenagem cirúrgica de abcessos ou desbridamento de tecido necrótico.

A utilização de anticoagulação sistémica nestes doentes é controversa. Alguns autores realçam as vantagens de uma maior rapidez na resolução da tromboflebite e bacteriémia, limitando o desenvolvimento de novos focos metastáticos[23]. Outros, pelo contrário, defendem-na apenas em caso de propagação retrógrada do trombo, pelo risco de favorecer a disseminação embólica[24]. No nosso

caso a decisão de iniciar anticoagulação com heparina de baixo peso molecular e posteriormente com varfarina, revelou claros benefícios no controlo da doença. Faltam, contudo, estudos controlados que permitam clarificar o papel da anticoagulação nestes doentes.

Embora com menor frequência do que na era pré-antibiótica, continuam a surgir novos casos de SL potencialmente fatais e o seu número tem aumentado nas últimas duas décadas[2,5,19,21,22,24], em relação provável com o uso cada vez mais criterioso de antibióticos no tratamento das amigadalofaringites e outras infecções respiratórias altas. Apesar de retrospectivamente as características clínicas do SL serem relativamente específicas, ao ponto de Lemierre referir «tão característico que não diagnosticá-lo é quase impossível»[1], o seu diagnóstico exige por parte dos clínicos um elevado índice de suspeição. O relativo desconhecimento em que esta doença caiu, e o aparecimento recente de novos casos, sugere que esta situação clínica possa estar a ser subdiagnosticada. Apenas um diagnóstico precoce e o tratamento antibiótico adequado com boa cobertura anaeróbica poderá melhorar o prognóstico destes doentes, reduzindo a mortalidade e morbilidade associadas.

Referências

1. Lemierre A. On certain septicaemias due to anaerobic organisms. Lancet 1936; 1: 701-703
2. Chirinos JA, Lichtstein DM, Garcia J, Tamariz LJ. The evolution of Lemierre Syndrome: report of 2 cases and review of the literature. Medicine (Baltimore) 2002; 81: 458-65
3. Stokroos RJ, Manni JJ, KruijK JR, Soudijn ER. Lemierre syndrome and acute mastoiditis. Arch Otolaryngol Head Neck Surg. 1999; 125: 589-91
4. Moreno S, Garcia AJ, Pinilla B, et al. Lemierre's disease: Postanginal bacteriemia and pulmonary envolvement caused by Fusobacterium necrophorum. Rev Infect Dis. 1989; 11: 319-24
5. Bliss SJ, Flanders SA, Saint S. A pain in the Neck. New Eng Journ Med. 2004; 350: 1037-42
6. Bisno AL. Acute Pharyngitis. N Engl J Med. 2001; 344: 205-11
7. Mandell GL, Bennett JE, Dolin R, et al. Principles and Practice of Infectious Diseases 5th edition, Churchill Livingstone.London. 2000: 1404-11
8. Braunwald E, Fauci AS, Isselbacher KJ et al. Harrison's Principles of Internal Medicine 15th Edition, Mc Graw-Hill. U.S.A. 2002: 746-57
9. Santos MJ, Silva JP. Lúpus Eritematoso Sistémico-Epidemiologia, etiopatogenia e clínica. Reumatologia Clínica e Terapêutica das Doenças Reumáticas. Lidel. Lisboa. 2002: 53-8
10. Dellinger RP, Carlet JM, Masur H et al. Guidelines for the management of severe sepsis and septic shock. Intensive Care Medicine. 2004; 30:536-55
11. Webster J, Williams BD, Smith AP, Hall M, Jessop JD. Systemic lupus erythematosus presenting as pneumococcal septicaemia and septic arthritis. Ann Rheum Dis. 1990; 49(3): 181-3
12. Tomita H, Yamada M, Sekigawa I et al. Systemic lupus erythematosus-like autoimmune abnormalities induced by bacterial infection. Clin Exp Rheumatol. 2003; 21 (4): 497-9
13. Santos LM. Síndroma dos Anticorpos Antifosfolípidos. Reumatologia Clínica e Terapêutica das Doenças Reumáticas. Lidel. Lisboa. 2002: 163-70
14. Cervera R, Ashersom RA, Acevedo ML et al. Antiphospholipid syndrome associated with infections: clinical and microbiological characteristics of 100 patients. Ann Rheum Dis 2004; 63:1312-7.
15. Wenzel C, Stoiser B, Gottfried J. Frequent development of lupus anticoagulants in critically ill patients treated under intensive care conditions. Critical Care Medicine. 2002; 30 (4): 763-70
16. Ihle BU, Oziemski P. Multi-organ failure secondary to catastrophic antiphospholipid syndrome. Anaesth Intensive Care. 2002; 30 (1): 82-5
17. Uthman I, Taher A, Khalil I, Bizri AR, Gharavi AE. Catastrophic antiphospholipid syndrome associated with typhoid fever: comment on the article by Hayem et al.Arthritis Rheum 2002; 46: 850
18. Yoo JH, Min JK, Kwon SS, Jeong CH, Shin WS. Symmetrical peripheral gangrene complicating Klebsiella pneumoniae sepsis associated with antiphospholipid antibodies. Ann Rheum Dis. 2004; 63: 459-60
19. Ellis GR, Gozzard DI, Looker DN, Green GJ. Postanginal septicaemia (Lemmiere's disease) complicated by haemophagocytosis. J Infect. 1998; 36:340-1
20. Forrester LJ, Campbell BJ, Berg JN, Barret JT. Aggregation of platelets by Fusobacterium necrophorum. J Clin Microbiol. 1985; 22: 245-9
21. Golpe R, Marin B, Alonso M. Lemierre's syndrome (necrobacillosis). Postgrad Med J. 1999; 75: 141-4
22. Ramirez S, Hild TG, Rudolph CN. Increased Diagnosis of Lemierre Syndrome and other Fusobacterium necrophorum Infections at a Children's Hospital. Pediatrics. 2003; 112: 380-90
23. Lustig LR, Cusick BC, Cheung SW, Lee KC. Lemierre syndrome: two cases of postanginal sepsis. Otolaryngol Head Neck Surg. 1995; 112: 767-72
24. Hagelskjaer KH, Prag J. Human necrobacillosis, with emphasis on Lemierre's Syndrome. Clin Infect Dis. 2000; 31: 524-32

Endereço para correspondência

Dra. Elsa Vieira de Sousa
Serviço de Reumatologia e Doenças Ósseas Metabólicas
Hospital de Santa Maria
Av. Prof. Egas Moniz
1600 Lisboa
E-mail: ecvsousa@iol.pt