VASCULITE LEUCOCITOCLÁSTICA COMO MANIFESTAÇÃO INAUGURAL DE INFECÇÃO PELO VIRUS DE IMUNODEFICIÊNCIA HUMANA

Patrícia Pinto,
Daniela Malheiro,
Isabel Camões,
Teresa Antunes,
A. Falcão de Freitas

Unidade de Reumatologia,
Serviço de Imunoalergologia,
Serviço de Medicina A.
Hospital S. João, Porto.

RESUMO

A vasculite leucocitoclástica é uma forma pouco comum de apresentação da infecção pelo vírus da imunodeficiência humana (VIH).

Os autores apresentam um caso clínico de um doente de 19 anos de idade, sem antecedentes patológicos conhecidos, que inicia um quadro de púrpura palpável dos membros inferiores, dor abdominal, poliartralgias e artrite das pequenas articulações das mãos e de ambas as tibiotársicas. O estudo gastrointestinal mostrou lesões compatíveis com vasculite a nível gástrico, do delgado e do cólon, com lesões de necrose isquémica e hemorrágica na biópsia intestinal. A biópsia de pele mostrou também lesões sugestivas de vasculite leucocitoclástica. A serologia para VIH 1 foi positiva.

A propósito deste caso, os autores discutem a fisiopatologia e as hipóteses de tratamento das vasculites associadas à infecção pelo VIH.

Palavras-chave: Vasculite leucocitoclástica; Infecção VIH.

ABSTRACT

Leucocytoclastic vasculitis is a rare presentation of HIV infection.

The authors report the case of a 19-year-old male patient, admitted to our emergency department due to a palpable purpura of the lower extremities, abdominal pain, polyarthralgia and arthritis of the small joints of the hands and both ankles.

Gastrointestinal evaluation showed vasculitis and the small bowel biopsy depicted ischemic and hemorrhagic necrosis. The skin biopsy confirmed leucocytoclastic vasculits. The HIV-1 serology was positive. The authors discuss the physiopathology of HIV vasculitis and possible treatments for this disorder.

Keywords: Leucocytoclastic vasculitis; HIV infection.

VASCULITE LEUCOCITOCLÁSTICA COMO MANIFESTAÇÃO INAUGURAL DE INFECÇÃO PELO VIRUS DE IMUNODEFICIÊNCIA HUMANA

Patrícia Pinto*, Daniela Malheiro**, Isabel Camões***,
Teresa Antunes***, A. Falcão de Freitas****

Introdução

A vasculite leucocitoclástica, termo histológico utilizado para a designação da vasculite de pequenos vasos mediada por imunocomplexos, caracteriza-se por depósitos imunes nas vénulas pós-capilares, infiltração de polimorfonucleares (PMN´s), leucocitoclase, extravasamento de eritrócitos e necrose fibrinóide. O envolvimento pode ser exclusivamente cutâneo, mas cerca de metade dos casos apresentam envolvimento sistémico. É idiopática em 50% dos casos, mas pode ser secundária a doenças infecciosas, auto-imunes, neoplásicas ou induzida por fármacos[1].

As vasculites em doentes com infecção pelo vírus de imunodeficiência humana (VIH) são pouco comuns (1%), podendo surgir em qualquer fase de evolução da doença[1,2].

Na sua patogenia estão implicadas a lesão directa da parede vascular pelo VIH, as alterações imunológicas associadas à infecção, a exposição a outros agentes infecciosos ou iatrogenia causada pelos fármacos anti-retrovíricos, constituindo por isso um novo desafio no diagnóstico e terapêutica das vasculites.

Caso Clínico

R.M.A.M., sexo masculino, 19 anos de idade, caucasiano, empregado de escritório.

Assintomático até 8 semanas antes do internamento, altura em que inicia odinofagia, rinorreia mucosa e febre, pelo que foi medicado com nimesulide (100mg/dia) durante 5 dias, com melhoria. Duas semanas depois iniciou exantema purpúrico nos membros inferiores, não pruriginoso, não descamativo, com progressão cefálica e simétrica, acompanhado de poliartralgias migratórias, de pequenas e grandes articulações, artrite das pequenas articulações das mãos (metacarpofalângicas – MCF – e interfalângicas proximais – IFP) e de ambas as tibiotársicas. Foi medicado com deflazacort (30 mg/d) e ceftriaxone (1g/d), durante 7 dias, com regressão temporária da sintomatologia. Após duas semanas, verificou-se reaparecimento do exantema, com as mesmas características, acompanhado de dor abdominal tipo cólica, náuseas e vómitos de conteúdo alimentar/biliar, pelo que recorreu ao Serviço de Urgência. Neste período de tempo, verificou-se emagrecimento (cerca de 5 kg), astenia de agravamento progressivo e anorexia. Negava queixas respiratórias, urinárias ou outras queixas gastrointestinais, nomeadamente alteração das características das fezes.

Ao exame objectivo apresentava:

- Púrpura palpável, nos membros, tronco e face (Figura1);
- Enantema da orofaringe e palato (Figura 2);
- Artrite das pequenas articulações das mãos (MCF e IFP) e das tibiotársicas;
- Abdómen mole e depressível, doloroso à palpação profunda da fossa ilíaca direita, sem sinais de irritação peritoneal; sem hepato ou esplenomegalia;
- Restante exame objectivo sem alterações relevantes.

Perante este quadro clínico, o doente foi internado no Serviço de Medicina para estudo.

O hemograma, esfregaço sanguíneo, estudo da coagulação, bioquímica (incluindo função hepática e renal), sedimento urinário e o estudo imuno-

*Interna Complementar de Reumatologia, Unidade de Reumatologia, Hospital São João, Porto.
**Interna Complementar de Imunoalergologia, Serviço de Imunoalergologia, Hospital S. João, Porto.
***Assistente Hospitalar Graduada de Medicina Interna, Serviço de Medicina A, Hospital S. João, Porto.
****Chefe de Serviço de Medicina Interna, Serviço de Medicina A, Hospital S. João, Porto.

Figura 1. Lesões purpúricas dos membros inferiores.

lógico inicial (imunoglobulinas, complemento e auto-anticorpos: anticorpos anti-nucleares, anti--DNAds, anti-SSa, anti-SSb, anti-cardiolipina e ANCA) não revelaram alterações.

Na ecografia abdominal apresentava espessamento parietal do íleon terminal com líquido inter ansas, pelo que realizou endoscopia digestiva alta e baixa, com biópsia, que revelou gastropatia erosiva petequial, duodenite petequial e válvula ileocecal deformada, edemaciada e ulcerada (Figura 3). As biópsias efectuadas nas lesões foram compatíveis com vasculite de pequenos vasos a nível gástrico, do delgado e cólon.

A biópsia cutânea revelou vasculite leucocitoclástica dos vasos do plexo dérmico superficial com depósitos de IgA e de IgM na imunofluorescência directa (Figura 4 e 5).

Foi efectuada biópsia do músculo curto peroneal esquerdo, que não revelou alterações (músculo normal).

Realizou angiografia abdominal, que não revelou alterações.

As serologias para o Citomegalovírus, Epstein-Barr, hepatite B e hepatite C foram negativas e positivas para o VIH_1. A contagem de CD4+ era de 512/mm^3 e a *polimerase chain reaction* (PCR) para o VIH_1-ARN mostrou 381.000 cópias/ml.

Foi diagnosticada infecção pelo VIH ao 25º dia de internamento.

No 1º dia de internamento iniciou corticoterapia (prednisolona, 1mg/kg/dia), com franca melhoria da sintomatologia abdominal, a partir do 7º dia de tratamento. Após o diagnóstico de infecção pelo VIH, iniciou terapêutica anti-retrovírica (AZT, 3TC e nelfinavir), com regressão das lesões cutâneas.

Figura 2. Enantema do palato.

Seis meses após o início da terapêutica anti--retrovírica, apresentava menos de 200 cópias/ml na PCR para VIH_1-ARN, sem evidência de recidiva das lesões cutâneas ou gastrointestinais, mantendo no entanto artralgias esporádicas das articulações tíbiotársicas, sem artrite, que cediam à terapêutica com anti-inflamatórios não esteróides.

Discussão

No estudo das vasculites, deve ser sempre considerada uma possível infecção vírica subjacente,

Figura 3. Duodenite petequial.

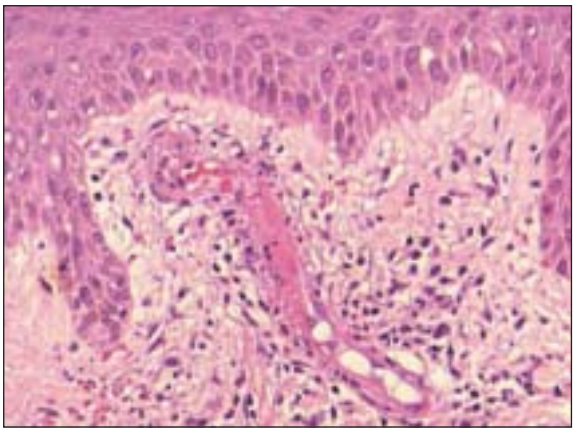

Figura 4. Vasculite leucocitoclástica dos vasos do plexo dérmico.

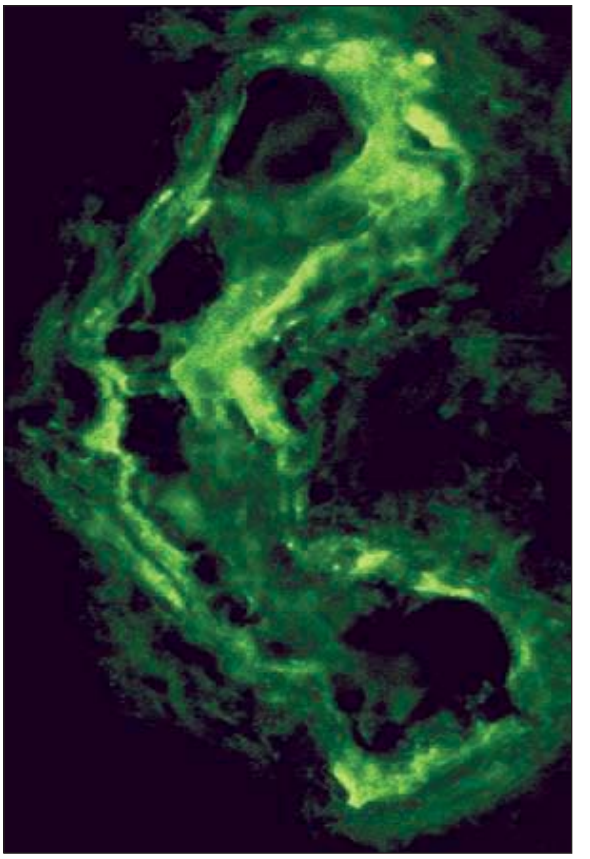

Figura 5. Imunofluorescência positiva para Ig M.

sobretudo na ausência de outros factores etiológicos.

As vasculites nos doentes com VIH podem surgir associadas a qualquer fase de evolução da doença, sendo pouco comuns, sobretudo como manifestação inaugural[1,2]. Têm apresentação clínica variada e múltiplos padrões histopatológicos, envolvendo preferencialmente a pele, sistema nervoso e músculo-esquelético, podendo, no entanto, atingir qualquer órgão[2].

A sua etiopatogenia é, provavelmente, multifactorial, estando implicadas alterações imunológicas inerentes à infecção por VIH, nomeadamente a deposição de imunocomplexos circulantes na parede dos vasos, activando o complemento e permitindo o recrutamento de células inflamatórias (PMN´s, linfócitos e plasmócitos), que libertam mediadores inflamatórios (citocinas e quimiocinas) e enzimas proteolíticas (colagenases, elastases)[2], imunocomplexos formados *in situ*[2] e proliferação de linfócitos T citotóxicos de forma descontrolada[3].

A hipótese de lesão directa da parede vascular pelo vírus, tem sido postulada, uma vez que foi possível detectar, por técnicas de hibridização *in situ*, o ARN do VIH nas células endoteliais, e através de microscopia electrónica, visualizar partículas virais nas células inflamatórias perivasculares[2,4]. A exposição a outros agentes infecciosos[5] ou reacção a fármacos anti-retrovíricos são as outras hipóteses possíveis de lesão[6,7].

A decisão de iniciar terapêutica depende da natureza e gravidade da vasculite, tendo como objectivo tratar, não só os sintomas associados à vasculite, mas também a sua causa.

O tratamento das vasculites associadas ao VIH tem por objectivos tratar a vasculite e controlar a infecção. Apesar deste tratamento não estar ainda protocolado, tem sido utilizada, com sucesso, a combinação de plasmaferese e anti-retrovíricos[1,4,8]. A plasmaferese permite, tal como nas vasculites associadas a outros vírus (poliarterite nodosa associada ao vírus da hepatite B, crioglobulinemia associada ao vírus da hepatite C), a remoção de imunocomplexos circulantes e citocinas envolvidas no processo vasculítico[9].

A corticoterapia e/ou outros imunossupressores devem ser usados com precaução, pois favorecem a perpetuação da infecção vírica e o aparecimento de infecções oportunistas[8,9].

O uso de anti-retrovíricos baseia-se na hipótese do VIH ter um papel etiológico directo na inflamação da parede vascular[4], cujo objectivo é a supressão da replicação vírica.

Um a três meses de tratamento é habitualmente suficiente para tratar a vasculite [9].

O prognóstico a médio prazo, parece ser bom, não alterando a evolução natural da infecção pelo VIH [8]. As recidivas não são frequentes [8,9] e as complicações observadas a longo prazo são as inerentes à evolução natural da infecção VIH [8].

Conclusão

A compreensão das vasculites associadas à infecção por VIH é ainda limitada, visto tratar-se de uma patologia pouco comum, no entanto, constituem um diagnóstico diferencial na avaliação inicial de um doente com vasculite.

São necessários mais estudos, de forma a melhor caracterizar a clínica e a fisiopatologia, que permitam a uniformização da estratégia terapêutica.

O uso de fármacos antiretrovíricos constituiu a terapêutica de primeira linha, diminuindo a carga vírica, co-adjuvada pela plasmaferese. Os imunosupressores devem ser utilizados por um curto período de tempo em casos seleccionados, atendendo à relação risco/benefício.

Com este caso clínico, os autores pretendem salientar a importância do estudo etiológico das vasculites leucocitoclásticas, incluindo as causas mais raras e alertar para a necessidade de excluir infecção viral, nomeadamente por VIH, nos doentes com vasculite.

Referências:

1. Koutkia P, Mylonakis E, Rounds S, Erickson A. Leucocytoclastic vasculitis: an update for the clinician. Scan J Rheumatol 2001;30:315-22.
2. Chetty R. Vasculitides associated with HIV infection. J Clin Pathol 2001;54(4):275-278.
3. Généreau T, Lortholary O, Guillevin L. Physiopathologie des vascularites virales. Pathol Biol (Paris) 1999;47(3):226-31.
4. Lhote F, Guillevin L. Traitement des vascularites virales. Pathol Biol (Paris) 1999;47(3):257-64.
5. Lortholary O, Généreau T, Guillevin L. Vascularites virales non liées aux virus HBV, HCV et VIH. Pathol Biol (Paris) 1999;47(3):248-51.
6. Le Hello C. Vascularites associées aux vaccins antiviraux et aux antiviraux. Pathol Biol (Paris) 1999;47(3): 252-6.
7. Cuellar ML. Drug-induced vasculitis. Curr Rheumatol Rep 2002;4(1):55-9.
8. Gisselbrecht M. Les vascularites au cours de l'infection par le virus de l'immunodéficience acquise. Pathol Biol (Paris) 1999;47(3):245-7.
9. Guillevin L, Cohen P. Management of virus-induced systemic vasculitides. Curr Rheumatol Rep 2002;4(1): 60-6.

Endereço para correspondência:
Patrícia Pinto
Rua Óscar da Silva 42, 1º Dt.
4200 Porto
E-mail: patriciaapinto@hotmail.com

12th APLAR Congress 2006

Malásia, Kuala Lumpur
1-5 de Agosto de 2006

Limite de Envio de Resumos:
15 de Fevereiro de 2006