OSTEOARTROSE ASSIMÉTRICA DAS MÃOS EM DOENTE COM SEQUELAS DE POLIOMIELITE – CASO CLÍNICO

Sara Cortes
Paulo Clemente Coelho

Instituto Português de Reumatologia

RESUMO

A osteoartrose primária é a doença articular mais prevalente. As mãos são frequentemente atingidas de forma simétrica, nomeadamente as articulações carpometacárpica do 1º dedo e as interfalângicas proximais e distais. Descreve-se um caso clínico de um doente com sequelas de poliomielite no membro superior esquerdo que apresentava uma clara assimetria da doença degenerativa nas mãos, sendo a osteoartrose muito mais evidente na mão direita.

Palavras-Chave: Osteoartrose, Poliomielite.

ABSTRACT

Primary Osteoarthritis is the most prevalent articular disease. The hands are frequently affected in a symmetric way, with the first carpo-metacarpal, proximal and distal interphalangical joints being the most affected ones. The authors describe a clinical case of asymmetrical hand osteoarthritis displaying evident degenerative disease of the right hand in a male patient with poliomyelitis sequel (flaccid hemiparesis and muscular atrophy of the left superior limb).

Key-Words: Osteoarthritis, Poliomyelitis.

OSTEOARTROSE ASSIMÉTRICA DAS MÃOS EM DOENTE COM SEQUELAS DE POLIOMIELITE – CASO CLÍNICO

Sara Cortes*, Paulo Clemente Coelho**

Introdução

A osteoartrose (OA) primária afecta muito frequentemente as articulações das mãos, com maior incidência nas articulações carpometacárpica (CMC) do 1º dedo e interfalângicas distais (IFD) e proximais (IFP)[1]. Esta doença afecta mais as mulheres e a sua prevalência aumenta com a idade. Estão envolvidos diversos factores na sua patogénese (genéticos, mecânicos, metabólicos) que se presume actuarem de forma multifactorial, por mecanismos ainda não totalmente esclarecidos[1,2]. A doença apresenta-se normalmente de forma simétrica, no entanto, a assimetria é por vezes observada[1,2]. A existência de défices neurológicos unilaterais associados com a assimetria da OA das mãos tem sido referida em manuais e publicações de reumatologia[2]. O caso apresentado ilustra uma situação clínica semelhante.

Caso Clínico

FRC, sexo masculino, 75 anos, comerciante reformado, casado, natural de Torrão do Alentejo, residente em Lisboa.

Doença Actual: História de poliomielite aos 9 meses de idade, com sequelas (hemiparésia flácida do membro superior esquerdo, com atrofia muscular do mesmo). Há 15 anos, com 60 anos de idade, inicia um quadro de artralgias de ritmo mecânico das 1ª CMC, IFP e IFD da mão direita, com episódios esporádicos de dor nocturna e com rigidez matinal de 5 minutos. Refere aumento gradual do volume (tumefacção de consistência óssea) das IFP e IFD da mesma mão, sem alterações da temperatura. Na mão esquerda apresenta sintomas semelhantes envolvendo apenas a interfalângica distal do 5º dedo. O quadro álgico tem evoluído por crises de agudização, com persistência das dores de carácter mecânico no período intercrítico. Concomitantemente apresenta gonalgias e raquialgias de ritmo mecânico, com rigidez matinal de poucos minutos.

Antecedentes pessoais: neoplasia do recto diagnosticada em 1994, tendo sido submetido a hemicolectomia esquerda com colostomia na mesma data.

Hábitos: tabágicos: ex-fumador (20 cig/dia dos 19 aos 59 anos); etílicos: 30g álcool/dia; lacticínios: aproximadamente 400 ml/leite/dia.

Antecedentes Familiares: Mãe e e irmã com osteoartrose das mãos.

Observação: Mão direita: Nódulos de Heberden e Bouchard, sendo os primeiros muito mais evidentes, e aspecto de «mão quadrada» (tumefacção de consistência óssea da 1ª CMC) (Quadro I); sem evidência de sinovite (Figuras 1 e 2).

Mão esquerda: Encurtamento do 1º metacárpico; tumefacção de consistência óssea da 5ª IFD (nódulo de Heberden); atrofia muscular evidente de todo o membro superior esquerdo, com diminuição da força muscular mais acentuada a nível da

Quadro 1. Observação das Mãos: Diferenças entre a Mão Direita e a Mão Esquerda.

	Mão Direita	Mão Esquerda
CMC do 1º dedo	T 3	T 0
IF do 1º dedo	T 3	T 0
IFP do 2º dedo	T 2	T 0
IFP do 3º dedo	T 0-1	T 0
IFP do 4º dedo	T 0-1	T 0
IFP do 5º dedo	T 0-1	T 0
IFD do 2º dedo	T 3	T 1
IFD do 3º dedo	T 3	T 0
IFD do 4º dedo	T 3 com desvio radial	T 0
IFD do 5º dedo	T 2	T 2

Tumefacção (T) graduada de 0 a 3

*Interna de Reumatologia do Instituto Português de Reumatologia
**Reumatologista do Instituto Português de Reumatologia

Figura 1. Aspecto das mãos evidenciando os nódulos de Heberden e Bouchard mais evidentes na mão direita (maior diferença nos nódulos de Heberden)

Figura 2. Aspecto de «mão quadrada» (direita) por OA da 1ª CMC.

cintura escapular (grau IV) (Figura 3).

No restante exame clínico salienta-se tumefacção dos dois joelhos de consistência dura, crepitações à flexão dos mesmos, sem limitação articular. Sem evidência de choque da rótula.

Exames Complementares de Diagnóstico

Análises: Hemograma: Hemoglobina: 15,6 g/dl, VGM: 84 µL, leucócitos 7200/mm3, sem alterações na fórmula; VS: 7 mm/1ªhora ; PCR 0,5 mg/dl; função hepática: ALT: 49 UI/l, AST: 29 UI/l , GGT: 35 UI/L, Fosfatase Alcalina: 156 UI/l; Creatinina 1.1 mg/dl, Ureia 37 mg/dl; RA teste, Waaler Rose e Anticorpos anti-nucleares negativos.

Exames radiológicos: Mão direita – diminuição da entrelinha articular da 1ª articulação carpometacárpica, com esclerose subcondral; diminuição da entrelinha articular das metacarpofalângicas com esclerose subcondral mais acentuada no 2º, 3º e 4º dedos; diminuição da entrelinha articular ao nível das articulações IFP e IFD, muito mais acentuada ao nível das IFD, com esclerose subcondral; osteofitose da IF do 1º dedo e da IFD dos restantes, mais acentuada no 2º e 4º dedos; desvio radial da falange distal do 4º dedo; sem erosões (Figura 4).

Mão esquerda – osteopenia radiológica difusa acentuada;

Figura 3. A) Membro superior direito não atrofiado. **B)** Membro superior esquerdo: notar atrofia muscular.

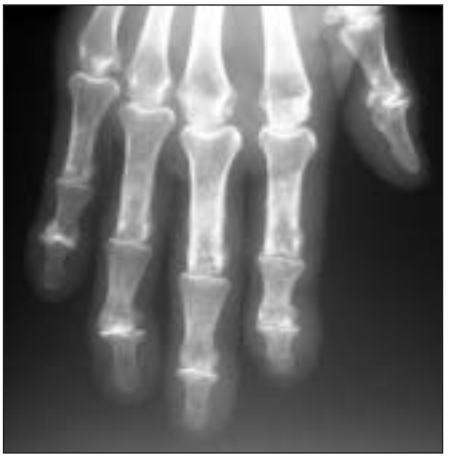

Figura 4. A) Radiografia das mãos em incidência dorso-palmar mostrando as diferenças entre a mão direita e esquerda: alterações degenerativas evidentes (1ª CMC, IFP e distais com diminuição da entrelinha articular e esclerose subcondral) na mão direita e com maior expressão nas IFD. Na mão esquerda notar osteopenia marcada (provável desuso) e menor evidência nas alterações degenerativas. **B)** Pormenor da mão direita: notar a exuberância das alterações degenerativas a nível das IFP e IFD

encurtamento do 1º metacárpico; diminuição da entrelinha articular da IFP no 3º e 4º dedos e das IFD do 2º ao 5º dedo (menos evidente que na mão direita) com esclerose subcondral; sem erosões (Figura 4).

Joelhos – diminuição da entrelinha articular nos 2 compartimentos fémoro-tibiais, aguçamento das espinhas tibiais (imagem não mostrada).

O doente inicia terapêutica com sulfato de glucosamina, AINE tópico, paracetamol e medicina física e reabilitação, com melhoria sintomática.

Discussão

Desde 1935 que estão descritos casos esporádicos de OA assimétrica das mãos associados a parésia unilateral, seja por lesão dos nervos periféricos ou por sequelas de lesão central por acidente vascular cerebral (AVC)[2]. Verifica-se uma diferença significativa em termos clínicos e radiológicos da apresentação da doença osteoarticular, sendo muito mais evidente no lado não parético[2,3].

Os factores biomecânicos são reconhecidos como tendo um papel na patogénese da OA das mãos, podendo estar envolvidos na génese da assimetria verificada nos défices neurológicos[1,2]. A hiperutilização compensadora das articulações não envolvidas (lado não parético) em contraste com a fraca ou nula utilização do lado contra-lateral parece ter um papel importante[2,4]. Alguns trabalhos referem que na população em geral (sem défices neurológicos), a OA das mãos é mais evidente na mão dominante[2,5], principalmente nos indivíduos com trabalhos repetitivos/estereotipados[6], que envolvam a utilização preferencial de uma das mãos. No entanto, outros estudos não apoiam esta teoria[7]. De qualquer forma a assimetria nos indivíduos «saudáveis» não tem uma expressão tão evidente, como nos indivíduos hemiparéticos[2].

Segundo um estudo controlado[2], que envolveu 75 doentes com sequelas neurológicas de AVC, a assimetria da OA das mãos foi menos evidente nos indivíduos com parésia espástica e mais acentuada naqueles com parésia flácida, cujo tónus muscular também estava comprometido. A assimetria também se correlacionou positivamente com a idade dos doentes, sendo mais evidente nos indivíduos idosos.

No caso apresentado, o doente tem uma longa história de parésia do MS esquerdo (poliomielite aos 9 meses), o que condicionou uma utilização preferencial da mão direita em detrimento da esquerda. Deste modo, e tendo em conta a idade do doente (75 anos), admite-se uma forte influência dos factores biomecânicos na assimetria apresentada - trata-se de um indivíduo idoso (que por si só é factor de risco para OA), que passou toda a sua vida sem utilizar a mão esquerda. Houve um «consumo» exagerado das articulações da mão funcionante, com a consequente estimulação da «cascata» degenerativa articular homolateral.

A distribuição preferencial da doença em determinadas articulações das mãos também se pode relacionar com a biomecânica. Um estudo epidemiológico que integrou uma amostra da população idosa de Pequim (China) concluiu que a utilização de pauzinhos chineses na alimentação está associada a um aumento de prevalência da OA na interfalângica do primeiro dedo, metacarpofalângicas e IFP do 2º e 3º dedos, sendo estas mais utilizadas no manuseamento destes instrumentos[4].

O papel do tónus e força muscular está bem estabelecido na OA dos joelhos: é sabido que há uma distribuição das cargas entre os músculos e a articulação, o que permite que o quadricípede, quando devidamente tonificado, funcione como «amortecedor», diminuindo a carga articular[8,9]. Nas mãos os músculos não actuam desta forma, não diminuem o impacto articular. Num estudo longitudinal[9] realizado com os doentes do Framingham OA Study, avaliou-se a associação entre a incidência da OA em diferentes articulações e a força de preensão (*grip strength*), concluindo-se que os homens com maior força de preensão tinham um risco aumentado de OA das IFP, metacarpofalângicas e base do primeiro dedo. No caso das mulheres verificou-se um aumento de risco de desenvolvimento de OA nas metacarpofalângicas e um aumento modesto do risco de OA na base do polegar. Não se encontrou associação entre a força de preensão máxima e a OA das IFD, o que não surpreende, pois o movimento da garra sobrecarrega muito mais as articulações proximais, ao contrário dos movimentos mais finos como os de «pinça».

A par dos factores biomecânicos, pode existir um papel fisiopatológico de factores neurológicos[2,3]. A sinovial normal é ricamente inervada com nervos sensitivos e do sistema nervoso simpático. Em modelos experimentais demonstrou-se que a artrite induzida no rato é menos acentuada nos membros previamente desenervados[3]. É sabido existirem alterações estruturais e funcionais na inervação articular no processo inflamatório articular[3,10]. Os neuropéptidos, como a substância P, estão directamente envolvidos na cascata da inflamação, demonstrando a importância da integridade do sistema nervoso periférico na patogénese da artrite[3]. Em modelos experimentais demonstrou-se que a indução de inflamação unilateral conduz a uma degeneração distal bilateral da cartilagem articular, por mecanismos neurogénicos em que estão envolvidos os neuropéptidos[11].

Constatou-se que na artrite induzida existe um papel pró-inflamatório de neuropéptidos libertados pelos nervos sensitivos, como é o caso da substância P, descoberta em 1930, cujo papel está bem estabelecido – estudos experimentais revelaram um agravamento da artrite induzida (aumento do edema e degradação articular), com a infusão intra-articular lenta deste neuropéptido[3]. A substância P é libertada pelas terminações dos nervos sensitivos não mielinizados do grupo IV/C[3] e exerce diversas acções pró-inflamatórias como a indução da secreção da prostaglandina E2 e colagenase, estimulação da proliferação de sinoviócitos, estimulação dos neutrófilos, linfócitos, mastócitos, monócitos/macrófagos com produção de variadas citocinas como a interleucina (IL) 1, Factor de Necrose tumoral alfa (TNFα) e IL-6[11]. Os níveis de subtância P no líquido sinovial excedem os níveis plasmáticos na maioria das artrites[3,11] e estão elevados na Artrite Reumatóide, OA, Artrite Reactiva e na Artrite Pós-Traumática[12]. Ainda na artrite, demonstrou-se que existe um ciclo de destruição e regeneração do sistema nervoso periférico dos tecidos periarticulares do rato, na fase inflamatória e pós-inflamatória[10]. Sabe-se que os doentes hemiparéticos que posteriormente desenvolvem artrite, têm uma expressão muito menor da doença no lado parético (menos inflamação e menos erosões)[3,11]. Apesar do caso apresentado focar a patologia degenerativa da mão, sabe-se que a inflamação está também na origem da doença, ainda que de uma forma menos expressiva que nas artropatias inflamatórias[8]. É frequente existir referência a períodos dolorosos nocturnos das articulações envolvidas e mesmo a sinais inflamatórios locais. Na OA erosiva estas manifestações ainda são mais evidentes, comportando-se de forma intermédia entre uma artrite destrutiva e OA, o que torna por vezes difícil o diagnóstico diferencial. Deste modo, admitindo uma componente inflamatória na OA da mão, também há lugar para a participação do sistema nervoso na patogénese da doença, já demonstrada na artrite do rato[3,10].

Este caso ilustra uma situação clínica pouco frequente, mas diversas vezes descrita, e que mostra uma apresentação atípica da OA das mãos (assimétrica). Diversas causas têm sido implicadas na sua explicação, parecendo que os factores biomecânicos ocupam um lugar de destaque. Contudo, o peso de cada um dos factores envolvidos ainda não está totalmente esclarecido, o que deve motivar investigações posteriores.

Referências:

1. Cooper C. Osteoarthritis and related disorders – epidemiology. In: Klippel JH, Dieppe PA. Rheumatology. London: Mosby, 1998: 8 2.1-8 2.8
2. Segal R, Avrahami E, Lebdinski E, et al. The impact of hemiparalysis on the expression of osteoarthritis. Arthritis Rheum 1998; 12: 2249-2256
3. Lotz M. Neuropeptides, free radicals and nitric oxid. In: Hochberg MC, Silman AJ, Smolen JS, Weinblatt M, Weisman MH. Rheumatology, Toronto: Mosby 2003: 135-140
4. Hunter DJ, Zhang Y, Nevitt MC, et al. Chopstick arthropathy: the Beijing Osteoarthritis Study. Arthritis Rheum 2004; 50: 1495-1500.
5. Caspi D, Flusser G, Farber I, et al. Clinical, radiologic, demographic, and occupational aspects of hand osteoarthritis in the elderly. Semin Arthritis Rheum 2001; 30: 321-331
6. Hadler NM, Gillings DB, Imbus HR, et al. Hand structure and function in an industrial setting: influence of three patterns of stereotyped, repetitive usage. Arthritis Rheum 1978; 21: 210-20.
7. Lane NE, Bloch DA, Jones HH, Simpson U, Fries JF. Osteoarthritis in the hand: a comparison of handedness and hand use. J Rheumatol 1989; 16: 637-642.
8. Dieppe P, Lim K. Osteoarthritis and related disorders-Clinical features and diagnostic problems. In: Klippel JH, Dieppe PA. Rheumatology. London: Mosby, 1998: 8 3.1-8 3.16
9. Chaisson CE, Zhang Y, Sharma L, Kannel W, Felson D. Grip strength and the risk of developing radiographic hand osteoarthritis- results from the Framingham Study. Arthritis Rheum 1999; 42: 33-38
10. JA Pereira da Silva, JE Fonseca, L Moita, et al. Reinnervation of post-arthritic joints in the rat. Clin Exp Rheum 1996; 14: 43-51
11. Decaris E, Guingamp C, Chat M, et al. Evidence for neurogenic transmission inducing degenerative cartilage damage distant from local inflamation. Arthritis Rheum 1999; 42: 1951-1960
12. Westermark T, Rantapaa-Dahlqvist S, Wallberg-Jonsson S, et al. Increased content of bombesin/GRP in human sinovial fluid in early arthritis: different pattern compared to substance P. Clin Exp Rheumatol 2001; 19: 715-720

Endereço para correspondência:
Sara Cortes
Rua da Beneficiência, 7, Apartado 13051
1050-034 Lisboa- Portugal
E-mail: saracortes@yahoo.com;
paulojccoelho@mail.telepac.pt

11th EULAR Course on Systemic Lupus Erythematosus

Itália, Pisa

4 a 9 de Setembro de 2005