TROMBOSE DA VEIA JUGULAR INTERNA COMO PRIMEIRA MANIFESTAÇÃO DE UMA SÍNDROME DE ANTICORPOS ANTIFOSFOLÍPIDOS

Filipa Ramos
Carlos Miranda Rosa
Mário Viana de Queiroz

Serviço de Reumatologia e Doenças Ósseas Metabólicas
Hospital Santa Maria, Lisboa

RESUMO

As manifestações clássicas da síndrome de anticorpos antifosfolípidos incluem fenómenos trombóticos arteriais ou venosos, abortos espontâneos e trombocitopenia, associados à presença de anticorpos antifosfolípidos. O envolvimento trombótico de um ou vários territórios vasculares pode dar origem a uma grande diversidade de manifestações clínicas. A veia jugular é um local raro de fenómenos trombóticos, não estando estimada a sua prevalência e encontrando-se apenas documentada por relatos esporádicos, alguns relacionados com a síndrome de anticorpos antifosfolípidos. Assim, a ocorrência de trombose nesta, ou noutra localização rara, deve alertar para a presença de um estado de hipercoagulabilidade, nomeadamente a síndrome de anticorpos antifosfolípidos.

Apresentamos o caso clínico de uma doente de 25 anos de idade com trombose da veia jugular interna manifestada por tumefacção cervical dolorosa, que conduziu ao diagnóstico da síndrome de anticorpos antifosfolípidos.

Palavras-Chave: Síndrome Anticorpos Antifosfolípidos; Trombose; Veia Jugular.

ABSTRACT

The classical presentation of the antiphospholipid syndrome is characterized by venous and arterial thrombosis, fetal losses and thrombocytopenia, in the presence of antiphospholipid antibodies. Single vessel involvement or multiple vascular occlusions may give rise to a wide variety of presentations. The jugular vein thrombosis is a rare event and its prevalence is not yet determined, being documented only in case reports, some of them related with antiphospholipid syndrome. Therefore antiphospholipid syndrome should be suspected in patients with thromboses in unusual sites of an otherwise unexplained cause.

We report the case of a 25-year old woman with jugular vein thrombosis, presented as a painful cervical swelling, which led to the diagnosis of an antiphospholipid syndrome.

Key-Words: Antiphospholipid Syndrome; Thrombosis; Jugular Vein.

TROMBOSE DA VEIA JUGULAR INTERNA COMO PRIMEIRA MANIFESTAÇÃO DE UMA SÍNDROME DE ANTICORPOS ANTIFOSFOLÍPIDOS

Filipa Ramos*, Carlos Miranda Rosa**, Mário Viana de Queiroz***

A Síndrome de Anticorpos Antifosfolípidos (SAAF) é caracterizada por tromboses venosas ou arteriais recorrentes e complicações da gravidez, associadas a níveis persistentemente elevados de anticorpos antifosfolípidos.

Os doentes com SAAF apresentam três grandes grupos de manifestações clínicas: vaso-oclusivas, hemocitopénicas e complicações da gravidez. As manifestações vaso-oclusivas ocorrem tanto em território arterial como venoso afectando vasos de pequeno, médio e grande calibre. Na circulação venosa as veias superficiais e profundas dos membros inferiores são as mais frequentemente afectadas por fenómenos trombóticos. Existem no entanto casos raros de trombose venosa noutras localizações como nas veias pélvicas, renais, mesentéricas, porta, axilares, veia cava inferior e jugulares.

Apresentamos o caso clínico de uma jovem com trombose da jugular interna manifestada por tumefacção cervical dolorosa, o que conduziu ao diagnóstico de SAAF.

Caso Clínico

Mulher de 25 anos de idade, raça branca, aparentemente saudável até aos 21 anos de idade, altura em que inicia queixas de artralgias de ritmo inflamatório e carácter migratório, dos cotovelos, punhos, interfalângicas distais (IFD) e joelhos. Estas queixas ocorriam com a frequência de mais ou menos uma vez por mês, duravam cerca de uma semana e nunca atingiam mais de uma articulação simultaneamente, nem a mesma articulação duas vezes consecutivas. Por vezes as artralgias acompanhavam-se de tumefacção articular mas nunca se associaram a outros sinais inflamatórios locais, nem a febre, outros sintomas constitucionais, rigidez matinal, alterações cutâneas, queixas urinárias ou intestinais.

Cerca de um ano depois do início das queixas articulares refere o aparecimento de um *rash* malar que agrava com a exposição solar e úlceras orais frequentes, embora nunca mais do que uma em simultâneo. Refere também desde essa altura alopécia moderada.

Mantendo o quadro clínico já descrito inicia 4 dias antes do internamento queixas de astenia e adinamia associadas ao aparecimento de uma tumefacção dolorosa na face antero-lateral direita da região cervical. Esta tumefacção foi aumentando progressivamente associando-se ao aparecimento de edema da hemiface direita e do membro supeior do mesmo lado, motivo pelo qual recorre ao nosso hospital.

Como antecedentes relevantes salienta-se o facto de ser fumadora, de utilizar contraceptivos orais desde há 7 anos e de existir história de tromboembolismo pulmonar no pai e de acidente vascular cerebral no avô paterno da doente.

Ao exame objectivo destacava-se a existência de um *rash* malar moderado, sem outras lesões cutâneas, pequenas áreas de alopécia e uma tumefacção dolorosa na metade inferior da face antero-lateral direita da região cervical, sem outros sinais inflamatórios. A doente estava apirética, apresentava um bom estado geral, a auscultação cardiopulmonar era normal e não tinha alterações ao exame osteo-articular.

Analiticamente verificaram-se as seguintes alterações: vs 77 mm 1º hora, PCR 4.7 gr/dl, aPTT prolongado em 5s, anticoagulante lúpico positivo, anticardiolipina positivo (IgG 27 U/ml, IgM 22 U/ml). Os restantes parâmetros encontravam-se todos dentro da normalidade, incluindo os doseamentos

*Interna do Internato Complementar de Reumatologia, Serviço de Reumatologia e Doenças Ósseas Metabólicas, Hospital Santa Maria, Lisboa
**Assistente Graduado de Reumatologia, Serviço de Reumatologia e Doenças Ósseas Metabólicas, Hospital Santa Maria, Lisboa
***Chefe de Serviço de Reumatologia, Serviço de Reumatologia e Doenças Ósseas Metabólicas, Hospital Santa Maria, Lisboa. Professor de Reumatologia da Faculdade de Medicina de Lisboa.

da proteína C e S, da antitrombina III, do factor V de Leiden, da homocisteína e das várias fracções do complemento. Todo o restante estudo autoimune foi negativo, incluindo ANA, anticorpos anti-DNAds, anti-Sm, anti-SSA, anti-SSB e anticorpos anti-RNP.

Foi realizado uma ecografia e um *ecodoppler* venoso cervical (Fig.1 e 2) que evidenciou trombose da veia jugular interna direita e da veia subclávia direita. A TAC toraco-abdominal (Fig.3) confirmou o diagnóstico feito por *doppler*, acrescentando a evidência da progressão do trombo para veia cava superior, sem no entanto atingir a aurícula direita. O exame radiológico osteo-articular não mostrou alterações significativas. Os outros exames complementares realizados (radiografia de tórax, ECG, ecocardiograma e *ecodoppler* dos membros inferiores), bem como a observação oftalmológica não revelaram qualquer alteração com significado patológico.

Perante o quadro clínico descrito, e excluindo-se outras causas de hipercoagulabilidade, é feito o diagnóstico de SAAF.

É iniciada anticoagulação com heparina endovenosa seguida de passagem para a anticoagulação oral com varfarina de modo a manter os valores de INR entre 2,5 e 3,0. A doente foi também aconselhada a parar os anticonceptivos orais e a deixar de fumar.

Após a instituição da terapêutica verificou-se, de uma forma progressiva, uma melhoria clínica significativa com diminuição do edema e da tumefacção cervical associado à regressão do trombo da jugular direita e da subclávia como demonstraram os *ecodopplers* posteriores. Teve alta medicada com varfarina, referenciada à consulta de Reumatologia na qual passou a ser seguida.

Actualmente, 7 meses após o internamento, ainda mantém o *rash* malar e artralgias recorrentes embora de forma esporádica e não associadas a sinais inflamatórios. Tem conseguido manter o INR entre 2,5 e 3,0, não havendo evidência de novas complicações trombóticas. A repetição do estudo analítico confirmou os resultados iniciais (anticoagulante lúpico e anticardiolipina positivos) embora agora com PCR negativa e vs dentro dos parâmetros normais.

Figura 1. Imagem de ecografia cervical com visualização da veia jugular interna direita que se apresenta ectasiada e preenchida por um trombo.

Figura 2. Imagem obtida por *ecodoppler* da veia jugular interna direita com trombo aderente.

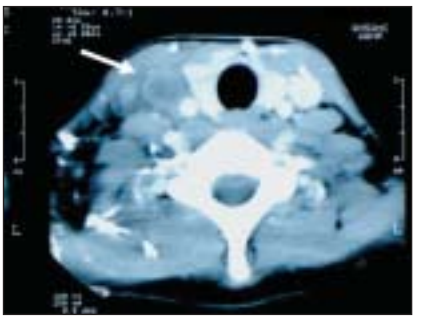

Figura 3. Imagem obtida por TAC torácica helicoidal após injecção de contraste endovenoso em que se evidencia trombose da veia jugular interna e subclávia direita.

Discussão

No caso clínico descrito existem alguns critérios que permitem o diagnóstico de Lúpus Eritematoso Sistémico (LES), nomeadamente artrite, *rash* malar, fotossensibilidade, aftose oral e a presença de anticorpos anticoagulante lúpico e anticardiolipina. A ausência de outras alterações imunológicas como a presença de ANA ou de anticorpos anti-DNA, embora frequentes em doentes com LES, não invalidam o diagnóstico, pois existe uma pe-

quena percentagem de casos que cursam sem estes autoanticorpos. No entanto, algumas das manifestações clínicas apresentadas por esta doente também podem ocorrer na SAAF primária pelo que, embora a hipótese de LES deva ser considerada, só a evolução clínica poderá permitir um diagnóstico definitivo.

Neste caso as manifestação clínicas mais graves foram os fenómenos trombóticos da veia jugular e subclávia que associados à presença de anticorpos antifosfolípidos, confirmados em determinações posteriores, possibilitaram o diagnóstico de SAAF.

As manifestações clássicas da SAAF incluem fenómenos trombóticos arteriais ou venosos e complicações da gravidez associados à presença de anticorpos antifosfolípidos, nomeadamente anticoagulante lúpico e/ou anti-cardiolipina IgG ou IgM presentes em títulos moderados ou elevados em 2 ou mais determinações separadas por um período mínimo de 6 semanas[1]. O envolvimento trombótico de um ou vários territórios vasculares pode dar origem a uma grande diversidade de manifestações clínicas.

Os fenómenos de trombose arterial são menos comuns que a trombose venosa, sendo nos membros inferiores que esta ocorre com maior frequência. Nalgumas séries de doentes com SAAF estimaram-se incidências de 29-55% de trombose venosa dos membros inferiores, complicadas em cerca de metade dos casos de tromboembolismo pulmonar[2, 3, 4]. No entanto, embora não tão comuns, os fenómenos de trombose venosa estão descritos noutros territórios como em veias torácicas (veia cava superior, veia subclávia e veia jugular), descritos em cerca de 11% dos casos e veias abdominais ou pélvicas em cerca de 12% dos doentes[4,5].

A veia jugular é um local raro de fenómenos trombóticos, não estando estimada a sua prevalência e encontrando-se apenas documentada por relatos esporádicos nalguns casos relacionados com SAAF. Num estudo retrospectivo, multicêntrico, envolvendo 1.000 doentes com SAAF, verificou-se uma maior frequência de trombose da jugular nos casos de início da doença antes dos 15 anos de idade[6]. A ocorrência de trombose nesta ou noutra localização rara deve alertar para a presença de um estado de hipercoagulabilidade, nomeadamente a SAAF, embora outras situações que favoreçam fenómenos trombóticos tenham que ser investigadas, como é o caso de neoplasias, vasculite, policitemia, trombocitose, deficiência da proteína C, S e antitrombina III, disfibrinogenémia, síndrome nefrótico, hemoglobinúria paroxística nocturna, entre outras. Confirmado o diagnóstico de SAAF deve ser rapidamente iniciada a terapêutica que deverá incidir no tratamento do fenómeno trombótico e na profilaxia de futuros eventos[7,8].

O papel benéfico da anticoagulação na diminuição da recorrência de fenómenos de trombose tem sido bem documentada em vários estudos. Em 2 destes estudos, ambos retroespectivos, com séries numerosas, o nível de protecção contra trombose arterial ou venosa relacionou-se directamente com o nível de anticoagulação antigida. A descontinuação da terapêutica com varfarina parece estar associada a um risco elevado de trombose e mesmo morte, especialmente nos primeiros 6 meses após suspensão da anticoagulação. Como a probabilidade de recorrência de trombose em doentes que não estão convenientemente anticoagulados pode atingir os 70%, a anticoagulação deve ser efectuada a longo termo, se não para toda a vida. Esta questão da duração da anticoagulação continua, no entanto, por esclarecer[9, 10].

Relativamente à intensidade da anticoagulação, vários autores recomendam um INR entre 3,0 e 4,0. Embora estudos recentes apoiem esta sugestão, outras análises com um INR mais baixo também parecem ser eficazes. Desta forma, alguns autores recomendam um INR alvo entre 2,0 e 3,0. No entanto são necessários estudos prospectivos de maiores dimensões para esclarecer esta questão. Até essa informação estar disponível, recomenda-se um tratamento individualizado de acordo com os factores de risco dos doentes para complicações hemorrágicas e trombose[11,12, 13].

Referências:

1. Wendell A Wilson. International consensus statement on preliminary classification criteria for definitive antiphospholipid syndrome. Arthritis Rheum. 1999;42:1309-1311.
2. Asherson RA, Khamashta MA, Ordi-Ros J, et al. The primary antiphospholipid syndrome: major clinical and serologic features. Medicine 1989; 68:366-74.
3. Vianna JL, Khamastra MA, Ordi-Ros J, et al. Comparison of the primary and secondary antiphospholipid syndrome: a European multicenter study of 114 patients. Am J Med 1994; 96: 3-9.
4. Alarcón RA, Pérez-Vázquez ME, Villa AR, et al. Preliminary classification for the antiphospholipid syndrome within systemic lupus erythematosus. Semin Arthritis Rheum 1992; 21:275-86.
5. Provenzale JM, Ortel TL, Allen NB, et al. Systemic

thrombosis in patients with antiphospholipid antibodies: lesion distribution and imaging findings. Am J Roentgenol 1998; 170:285-90.
6. Cervera R, Piette JC, Khamashta MA, et al. Antiphospholipid syndrome: clinical and immunologic manifestations and patterns of disease expression in a cohort of 1,000 patients. Arthritis Rheum 2002; 46:1019-27.
7. Levine JS, Branch W, Rauch J, et al. The antiphospholipid syndrome. N Engl Med 2002;346:752-62.
8. Wilson WA, Gharavi AE, Koike T, et al. International consensus statement on preliminary classification criteria for definite antiphospholipid syndrome: report of an international workshop. Arthritis Rheum 1999: 42:1309-11.
9. Derksen RH, Groot PG, Kater L, et al. Patients with antiphospholipid antibodies and venous thrombosis should receive long term anticoagulation treatment. Ann Rheum Dis 1993; 52:689-92.
10. Kahamasstha MA, Musk F, et al. The management of thrombosis in the antiphospholipid syndrome. N EngL J Med 1995, 332:993-7.
11. Meroni PL, Moia M, Dercksen RH, et al. Venous thromboembolism in the antiphospholipid syndrome: management guidelines for secondary prophylaxis. Lupus 2003; 12(7):504-7.
12. Khamashta MA, Shoenfeld Y. Antiphospholipid syndrome: a consensus for treatment? Lupus 2003; 12(7):495.
13. Soltesz P, Veres K, Lakos G, et al. Evaluation of clinical and laboratory features of antiphospholipid syndrome: a retrospective study of 637 patients. Lupus 2003; 12(4):302-7.

Endereço para correspondência:
Filipa Ramos
Serviço de Reumatologia
Hospital de Santa Maria
Av. Prof. Egas Moniz
1600 Lisboa
E-mail: filiparamos@netcabo.pt

Sociedade Portuguesa de Reumatologia

Conheça

Participe

Influencie

Os Caminhos da Reumatologia Portuguesa
em
www.spreumatologia.pt